

СТВОРЕННЯ ТВАРИННОЇ МОДЕЛІ КОРОНАВІРУСНОЇ ІНФЕКЦІЇ COVID-19

Біла Г.І., Козловський М.М., Утка В.О., Васерук А.Я.,
Грицько Р.Ю., Білий Р.О.

*Львівський національний медичний університет імені Данила Галицького,
м. Львів, Україна*

Анотація. *Наведено перші результати досліджень по створенню експериментальної моделі коронавірусної інфекції COVID-19 на лабораторних хом'яках лінії P. Roborovski. Тварин інфікували інтраназально біоматеріалом, взятим з епітелію носоглотки від хворих на COVID-19 з підтвердженням у них діагнозом шляхом експрес тестування з використанням Antigen Detection Kit (NEWGENE Bioengineering). Виявлено зростання температури тіла у піддослідних тварин. Гістологічне дослідження тканин легень інфікованих хом'яків на 5-ту добу спостереження виявив у них наявність набряку, крововиливів, лейкоцитарної інфільтрації, зменшення просвіту альвеол та інших ознак, які притаманні коронавірусній інфекції на її ранній стадії розвитку. Імуногістохімічний аналіз цих зрізів легень з використанням моноклональних антитіл до нуклеокапсиду коронавірусу (X-223) та аналіз конфокальною мікроскопією субклітинних компонентів показав локалізацію вірусних антигенів у складі вакуоляризованих клітин інтерстицію легеневої тканини, що є молекулярним підтвердженням наявності коронавірусних антигенів в легенях хом'яків. Створена експериментальна модель може бути використана для вивчення патогенезу COVID-19 та доклінічних випробовувань імунобіологічних та лікувально-профілактичних препаратів при цій інфекції.*

Ключові слова: *коронавірусна інфекція COVID-19, лабораторні хом'яки, імуногістохімія, конфокальна мікроскопія.*

Вступ. Глобальна криза спричинена пандемією COVID-19 до сих пір остаточно ще не вирішена. Розробка ефективної етіотропної терапії та вакцинації головним чином є єдиною можливістю контролювати розвиток цієї глобальної інфекції. У цьому контексті експериментальні моделі тварин є незамінним інструментом для фундаментальних і прикладних досліджень та боротьби з даним захворюванням. Вірус SARS-CoV-2 спричиняючи хворобу COVID-19 вражає одночасно кілька систем і органів людини, проте залишається нечутливим для багатьох широко використовуваних лабораторних тварин. Згідно літературних даних єдиний вид тварин, в якого вдалось відтворити легеневий фенотип COVID-19, були хом'яки лінії *Phodopus roborovskii* [1, 2].

Мета дослідження. Створити експериментальну модель *in vivo* інфекції COVID-19 придатну для вивчення патогенезу захворювання та доклінічних випробовувань імунологічних та лікувально-профілактичних препаратів при цій інфекції [3–5].

Матеріали та методи дослідження. Дослідження *in vivo* і усі необхідні для цього маніпуляції проводили на лабораторних хом'яках лінії *Phodopus roborovskii* відповідно до рішення біоетичної комісії ЛНМУ ім. Данила Галицького (протоколи 20170223/5, 20191216/10, 20210626/6), дотримуючись біоетичних принципів, законодавчих норм і вимог згідно з положеннями «Європейської конвенції про захист хребетних тварин, що використовуються для дослідних та наукових цілей» [6]. Схематично процес проведеного дослідження зображено на рис. 1.

Забір інфекційного матеріалу для інфікування тварин (епітелію з носоглотки) здійснювали за допомогою назофарингіальних зондів від трьох хворих з клінічною симптоматикою COVID-19 і підтвердженим діагнозом експрес тестами COVID-19 Antigen Detection Kit (NEWGENE Bioengineering) та ПЛР. Отримані зрізці одразу заморожували при температурі -35°C . В усіх хворих була підписана відповідна інформаційна згода.

Через 2 місяці після останнього забору вказаного клінічного матеріалу весь зібраний матеріал було розморожено з додаванням 1,5 мл розчину Рінгера у пробірку із зондом з епітелієм від першого хворого. Після ретельного струшування клітин із зонду у розчин Рінгера отриману суспензію клітин переносили у наступну пробірку від другого хворого, а відтак у останню пробірку від третього хворого, провівши аналогічну процедуру по отриманню клітинної суспензії. Таким чином було здійснено концентрування вірусвмісного матеріалу в 3 рази.

Далі була проведена очистка даного інфекційного матеріалу від епітеліальних клітин і їх дериватів, шляхом центрифугування пробірки

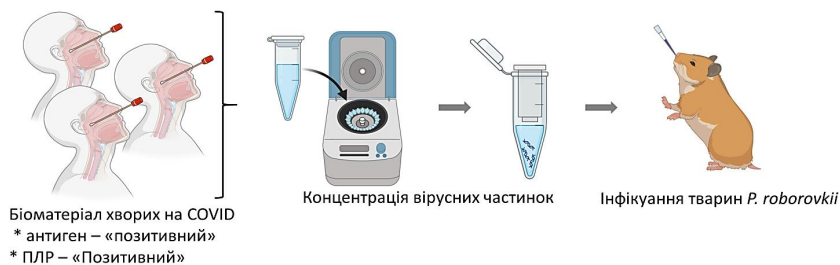

Рис. 1. Схеми створення моделі коронавірусної інфекції COVID-19 у хом'яків *Phodopus roborovskii*

із суспензією при 1200 об/хв впродовж 15 хв, в результаті чого отримано 1,4 мл вихідного матеріалу, до якого з метою знезараження від бактеріальної мікрофлори додали антибіотик гентаміцин до його кінцевої концентрації 50 мкг/мл.

Через 20 хвилин після обробки вірусмісного матеріалу антибіотиком було здійснено інфікування цим матеріалом п'яти хом'яків P. Roborovskii, шляхом введення дозатором 100 мкл у носові шляхи кожній тварині. Контрольним тваринам аналогічним чином вводили розчин Рінгера.

Інфікування тварин проводили в умовах режимної лабораторії в НДІ епідеміології та гігієни ЛНМУ ім. Данила Галицького з дотриманням правил роботи із інфекційними збудниками 2-ї групи патогенності. Спостереження за піддослідними хом'яками здійснювали впродовж 5 днів. Щоденно 1 раз на добу у визначений час у тварин вимірювали температуру тіла за допомогою термографа Caterpillar S61. На п'яту добу досліду здійснювали евтаназію хом'яків шляхом передозування анестетика (відповідно до Закону України № 3446-ІУ від 21.02.2006 р., «Про захист тварин від жорстокого поводження») і проводили у них забір легень, проби яких ділили на 2 рівні частини: одну – для отримання в розчині Рінгера відповідної суспензії для подальшого ПЛР дослідження з метою виявлення РНК вірусу SARS-CoV-2, другу – поміщали у фіксуєчий розчин для подальшого гістологічного та імуногістохімічного дослідження.

Гістологічний та імуногістохімічний аналіз проб легень від інфікованих та контрольних тварин здійснювали з використанням методів флуоресцентної та конфокальної мікроскопії як описано у даних літературних джерелах [7, 8].

Результати дослідження та їх обговорення. Візуальне спостереження за інфікованими тваринами не виявило у них суттєвих клінічних симптомів коронавірусної інфекції, поведінка яких по суті не відрізнялась від поведінки контрольних тварин. Натомість в результаті щоденного визначення у хом'яків температури тіла за допомогою термографа (у ділянці ока) встановлено достовірне її зростання на 24, 72–120 години після їх інфікування (рис. 2).

Проведений порівняльний гістологічний аналіз легеневої тканини інфікованих та контрольних тварин виявив у перших наявність набряку, крововиливів, лейкоцитарної інфільтрації, зменшення просвіту альвеол та інших ознак, які притаманні коронавірусній інфекції на ранній стадії її розвитку (забір легень здійснено на 5-й день після інфікування) (рис. 3).

Імуногістохімічне дослідження проб легень з використанням моноклональних антитіл до нуклеокапсиду коронавірусу (X-223, люб'язно наданих нам компанією Хема Медіка, www.xema.fi) [9] та аналіз конфокальною мікроскопією субклітинних компонентів [10] показав локалізацію

Температура тіла (FLIR камера)

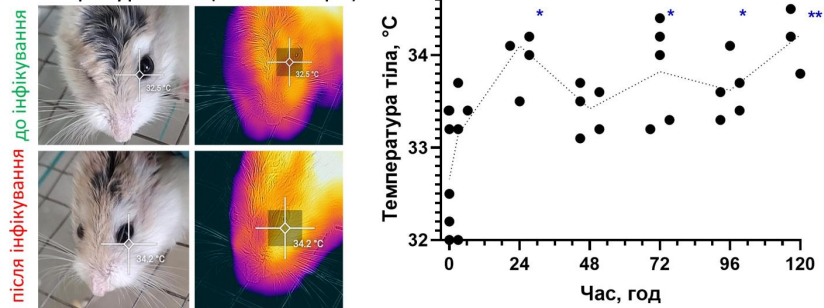
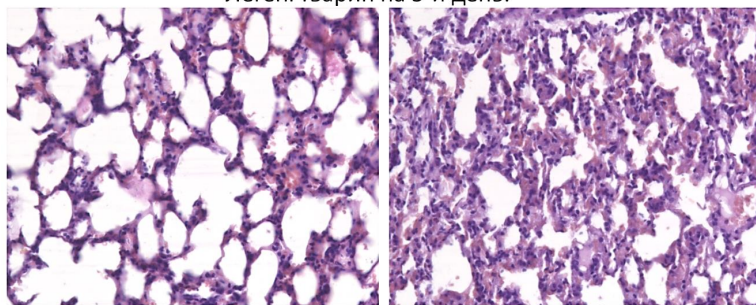


Рис. 2. Температура тіла у хом'яків *Phodopus roborovskii* в ділянці ока на вказаний час після інфікування біоматеріалом, ПЛР-позитивним на вірус SARS-CoV-2

Легені тварин на 5-й день:



Неінфікованих

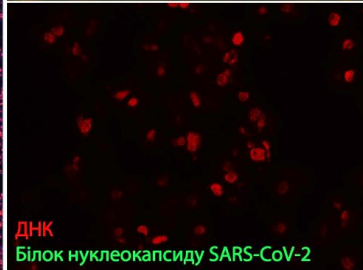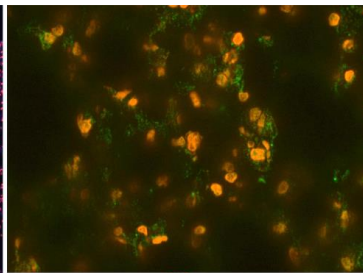
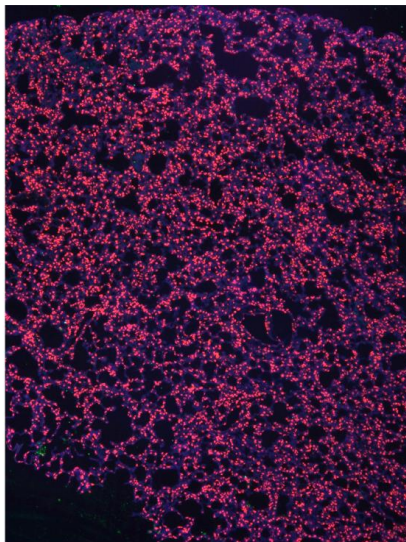
Інфікованих

Рис. 3. Гістологічний аналіз легень хом'яків *Phodopus roborovskii* на п'яту добу після інфікування біоматеріалом, ПЛР-позитивним на вірус SARS-CoV-2

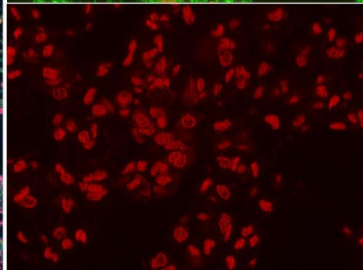
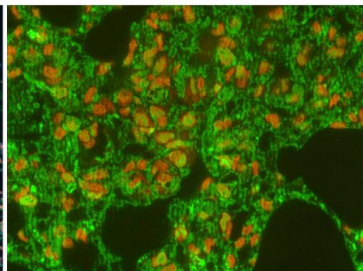
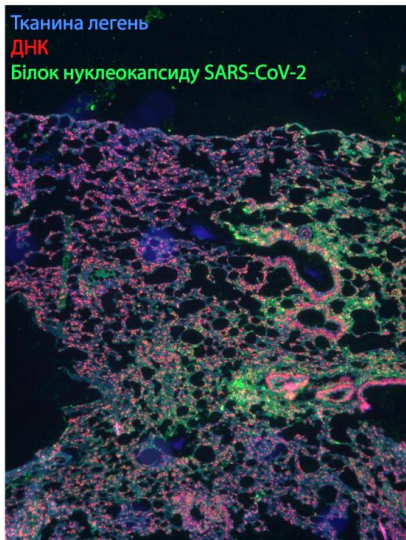
вірусних антигенів у складі вакуоляризованих клітин інтерстицію легеневої тканини. Багато з цих клітин виявляли ознаки руйнування ядра, як видно при фарбуванні барвником PI (рис. 4).

В такий спосіб встановлено молекулярне підтвердження наявності коронавірусних антигенів в тканині легень інфікованих хом'яків, що стане важливим інструментом для тестування здатності сироваток, утворених в ході імунізації попередньо створеною нами імуногенною сумішшю, розпізнавати вірусні антигени та потенційно забезпечувати нейтралізуючий вплив на вірус SARS-CoV-2.

Контрольні



Інфіковані



200x

2000x, конфокальний аналіз

Рис. 4. Імуногістохімічний аналіз легень хом'яків *Phodopus roborovskii* на п'яту добу після інфікування біоматеріалом, ПЛР-позитивним на вірус SARS-CoV-2 з використанням моноклональних антитіл до нуклеокапсиду вірусу

Висновки. В результаті проведених термометрії хом'яків лінії *P. Roborovski*, інфікованих клінічним матеріалом від ПЛР-позитивних хворих на COVID-19, гістологічного та імуногістохімічного досліджень легеневих тканин цих тварин виявлено характерні ознаки коронавірусної інфекції, викликаной вірусом SARS-CoV-2, що дають підставу заключити про створення експериментальної тваринної моделі COVID-19. Надалі плануються продовжити розпочаті дослідження, здійснюючи поглиблені молекулярно-генетичні дослідження інфекційного матеріалу від хворих на COVID-19 та від інфікованих ним лабораторних хом'яків. Планується також подача відповідної заявки на видачу патенту України на винахід.

Подяка. Дослідження виконано за підтримки проекту МОЗ України «Імуногенність та специфічність суміші білкових антигенів і наноадвантів *ex vivo*» (№ держреєстрації 0122U000974).

СПИСОК ЛІТЕРАТУРИ:

1. Trimpert J., Vladimirova D., Dietert K., Abdelgawad A., Kunec D., Dökel S. et al. The Roborovski Dwarf Hamster Is A Highly Susceptible Model for a Rapid and Fatal Course of SARS-CoV-2 Infection. *Cell Rep.* 2020;33 (10).
2. Gruber A.D., Firsching T.C., Trimpert J., Dietert K. Hamster models of COVID-19 pneumonia reviewed: How human can they be? *Vet Pathol.* 2022; 59 (4): 528–45.
3. Bertzbach L.D., Vladimirova D., Dietert K. et al. SARS-CoV-2 infection of Chinese hamsters (*Cricetulus griseus*) reproduces COVID-19 pneumonia in a well-established small animal model. *Transbound. Emerg. Dis.* 2021; 68: 1075–1079. <https://doi.org/10.1111/tbed.13837>.
4. Magen Ellen Francis, UnaGoncinID, AndreaKroeker, et al. Research article SARS-CoV-2 infection in the Syrian hamster model causes inflammation as well as type I interferon dysregulation in both respiratory and non-respiratory tissues including the heart and kidney 2021 May; 68 (3): 1075–1079. DOI: 10.1111/tbed.13837. Epub 2020 Sep 25. *Pathogens.* <https://doi.org/10.1371/journal.ppat.1009705> July 15, 2021.
5. Bilyy R., Pagneux Q., François N., Bila G., Grytsko R., Lebedin Y., Barras A., Dubuisson J., Belouzar S., Séron K. et al. Rapid Generation of Coronavirus Immunity Using Recombinant Peptide Modified Nanodiamonds. *Pathogens.* 2021; 10: 861. DOI: <https://doi.org/10.3390/pathogens10070861>.
6. European Convention for the Protection of Vertebrate Animals used for Experimental and Other Scientific Purposes: European Communities (EC) – Strasbourg, 18.03.1986. *European Treaty Series № 123*.
7. Zlatar L., Mahajan A., Muñoz-Becerra M., Weidner D., Bila G., Bilyy R. et al. Suppression of neutrophils by sodium exacerbatates oxidative stress and arthritis. *Front Immunol.* 2023; 14(August): 1–13.

8. Bila G., Schneider M., Peshkova S., Krajnik B., Besh L., Lutsyk A. et al. Novel approach for discrimination of eosinophilic granulocytes and evaluation of their surface receptors in a multicolor fluorescent histological assessment. *Ukr Biochem J.* 2020; 92 (2): 99–106.

9. Vaseruk A., Bila G., Vovk V., Lebedin Y., Bilyy R. Detection of SARS-CoV-2 Antigens in Human Lung Samples with Novel Monoclonal Antibody Recognizing Viral Nucleocapside. In Proceedings of the 18th RECOOP Bridges in Life Sciences Conference; Vari, S.G., Ed.; RECOOP HST Assosiation: Budapest, 2023; p. 47.

10. Vaseruk A., Bila G., Bilyy R. IHC Analysis of Human Neutrophil Elastase during NETosis. *Eur J Immunol.* 2022; 52: 123, DOI: 10.1002/eji.202270200.

REFERENCES:

1. Trimpert J., Vladimirova D., Dietert K., Abdelgawad A., Kunec D., Dökel S. et al. The Roborovski Dwarf Hamster Is A Highly Susceptible Model for a Rapid and Fatal Course of SARS-CoV-2 Infection. *Cell Rep.* 2020; 33 (10).

2. Gruber A.D., Firsching T.C., Trimpert J., Dietert K. Hamster models of COVID-19 pneumonia reviewed: How human can they be? *Vet Pathol.* 2022; 59 (4): 528–45.

3. Bertzbach L.D., Vladimirova D., Dietert K. et al. SARS-CoV-2 infection of Chinese hamsters (*Cricetulus griseus*) reproduces COVID-19 pneumonia in a well-established small animal model. *Transbound. Emerg. Dis.* 2021; 68: 1075–1079. <https://doi.org/10.1111/tbed.13837>;

4. Magen Ellen Francis, UnaGoncinID, AndreaKroeker, et al. Research article SARS-CoV-2 infection in the Syrian hamster model causes inflammation as well as type I interferon dysregulation in both respiratory and non-respiratory tissues including the heart and kidney 2021 May; 68(3): 1075–1079. DOI: 10.1111/tbed.13837. Epub 2020 Sep 25. *Pathogens.* <https://doi.org/10.1371/journal.ppat.1009705> July15, 2021.

5. Bilyy R., Pagneux Q., François N., Bila G., Grytsko R., Lebedin Y., Barras A., Dubuisson J., Belouzard S., Séron K. et al. Rapid Generation of Coronaviral Immunity Using Recombinant Peptide Modified Nanodiamonds. *Pathogens.* 2021; 10: 861. DOI: <https://doi.org/10.3390/pathogens10070861>.

6. European Convention for the Protection of Vertebrate Animals used for Experimental and Other Scientific Purposes: European Communities (EC) – Strasbourg, 18.03.1986. European Treaty Series № 123.

7. Zlatař L., Mahajan A., Muñoz-Becerra M., Weidner D., Bila G., Bilyy R. et al. Suppression of neutrophils by sodium exacerbates oxidative stress and arthritis. *Front Immunol.* 2023; 14(August): 1–13.

8. Bila G., Schneider M., Peshkova S., Krajnik B., Besh L., Lutsyk A. et al. Novel approach for discrimination of eosinophilic granulocytes and evaluation of their surface receptors in a multicolor fluorescent histological assessment. Ukr Biochem J. 2020; 92 (2): 99–106.

9. Vaseruk A., Bila G., Vovk V., Lebedin Y., Bilyy R. Detection of SARS-CoV-2 Antigens in Human Lung Samples with Novel Monoclonal Antibody Recognizing Viral Nucleocapside. In Proceedings of the 18th RECOOP Bridges in Life Sciences Conference; Vari, S.G., Ed.; RECOOP HST Assosiation: Budapest, 2023; p. 47.

10. Vaseruk A., Bila G., Bilyy R. IHC Analysis of Human Neutrophil Elastase during NETosis. Eur J Immunol. 2022; 52: 123, DOI: 10.1002/eji.202270200.

CREATION OF AN ANIMAL MODEL OF CORONAVIRUS INFECTION COVID-19

**Bila G.I., Kozlovskiy M.M., Utka V.O., Vaseruk A.Ya.,
Grytsko R.Yu., Bilyy R.O.**

Abstract. *The first results of research on the creation of an experimental model of the COVID-19 coronavirus infection on laboratory hamsters of the P. Roborovski line are presented. Animals were infected intranasally with biomaterial taken from the nasopharyngeal epithelium of patients with a confirmed diagnosis of COVID-19 by rapid testing using the Antigen Detection Kit (NEWGENE Bioengineering). An increase in body temperature was detected in experimental animals. Histological examination of lung tissues of infected hamsters on the 5th day of observation revealed the presence of edema, hemorrhages, leukocyte infiltration, reduction of alveolar lumen and other signs that are characteristic of coronavirus infection in its early stage of development. Immunohistochemical analysis of these lung samples using monoclonal antibodies to the nucleocapsid of the coronavirus (X-223) and analysis of subcellular components by confocal microscopy showed the localization of viral antigens in vacuolarized cells of the interstitial lung tissue, which is molecular confirmation of the presence of coronavirus antigens in the lungs of hamster tissues. The created experimental model can be used to study the pathogenesis of COVID-19 and preclinical tests of immunobiological and therapeutic and preventive drugs for this infection.*

Key words: *coronavirus infection COVID-19, laboratory hamsters, immunohistochemistry, confocal microscopy.*

Біла Г.І. ORCID: <https://orcid.org/0000-0002-8084-8268>,
+38(050)4301417, r.bilyy@gmail.com

Козловський М.М. ORCID: <https://orcid.org/0000-0001-6440-0335>

Утка В.О. ORCID: <https://orcid.org/0009-0009-6147-1280>

Васерук А.Я. ORCID: <https://orcid.org/0000-0003-3300-7578>

Грицько Р.Ю. ORCID: <https://orcid.org/0000-0001-7086-8399>

Білий Ростислав О. ORCID: <https://orcid.org/0000-0002-2344-1349>