DOI: 10.33295/1992-576X-2021-1-62
УДК: 616.716.4-031.79-007.23-089.843

Я.Е. Варес[1], Я.С. Гудзан[1], В.О. Студент[3], Т.А. Філіпська[2], Я.Я. Варес[1]

Можливості застосування латеральных (дискових) імплантатів у випадках атрофії дистальних відділів нижньої щелепи: результати власного клінічного досвіду

[1]Львівський національний медичний університет ім. Данила Галицького, кафедра хірургічної стоматології та ЩЛХ, м. Львів, Украина
[2]Львівська обласна клінічна лікарня, відділення щелепно-лицевої хірургії, м. Львів, Украина
[3]Центр медичної 3Д-діагностики, м. Львів, Украина

Резюме. Дистальні відділи беззубої нижньої щелепи, а особливо за умов атрофії альвеолярних паростків, традиціино вважаються несприятливими для проведення дентальної імплантації, що пов'язано насамперед з незадовільними анатомо-топографічними особливостями (близькість нижнього альвеолярного нерва, присутність піднижньощелепної ямки) та вимагає на етапі передімплантаціиної підготовки проведення низки додаткових хірургічних процедур, спрямованих на збільшення об'єму кісткової тканини або застосування альтернативних методик імплантації.

Мета роботи – узагальнення власного досвіду встановлення латеральних (дискових) імплантатів за умов значної атрофії дистальних відділів нижньої щелепи.

Матеріали та методи. Обстежено та проведено лікування десяти пацієнтів (чоловіків – 3, жінок – 7) віком 45–72 роки з наявністю одно-, двобічних кінцевих дефектів або з повною адентією нижньої щелепи. Установлено 22 латеральних (дискових) дентальних імплантати «BOI®» (Ihde Dental AG, Швейцарія), які поєднувалися з одноетапними гвинтовими компресійними імплантатами KOS®, TPG® Uno (Ihde Dental AG, Швейцарія) з їх негайним навантаженням упродовж 3–4-х днів.

Результати. Під час контрольних клінічно-рентгенологічних оглядів через 6–9 місяців після імплантації 20 (90,9 %) із 22 установлених латеральних (дискових) імплантатів були стабільними, безболісними при перкусії, без жодних видимих запальних процесів навколо них, демонстрували ознаки остеоінтеграції. У жодному з випадків не було констатовано ускладнень у вигляді прямого механічного пошкодження стінок нижньощелепного каналу дисковими компонентами імплантатів.

Висновки. Установлення латеральних (дискових) імплантатів у дистальних відділах нижньої щелепи створює серйозну альтернативу загальноприйнятим методикам передімплантаційної хірургічної підготовки, дозволяє в найстисліші строки відновити функціональний статус зубощелепної системи завдяки реалізації протоколу негайного навантаження імплантатів.

Ключові слова: дистальні відділи нижньої щелепи, атрофія альвеолярного відростка, передпротезна підготовка, латеральна (дискова) імплантація.

Вступ

Проблема набутої адентії та атрофії дистальних відділів нижньої щелепи є актуальною в сучасній стоматології, що пов'язано не тільки з функціональними та естетичними недоліками для пацієнта, а і зі складнощами протезної реабілітації вказаних сегментів з боку стоматолога, зумовленими, головним чином, їх неадекватними анатомо-топографічними особливостями. Згідно з фундаментальними дослідженнями C.W. Ulm et al. [20], метою яких було вивчення особливостей атрофії дистальних відділів нижньої щелепи відповідно до відомої класифікації J.I. Cawood та R.A. Howell [3] було встановлено, що в дистальних відділах нижньої щелепи спостерігається найчастіше V клас атрофії (неадекватність як висоти та ширини, плоский альвеолярний гребінь), що вимагає відповідної довготривалої передпротезної підготовки пацієнтів з метою збільшення об'єму кісткової тканини в указаних ділянках. Більше того, локалізація та морфологія нижньощелепного каналу, а також присутність у дистальних відділах нижньої щелепи язикової увігнутості (піднижньощелепної ямки), глибина якої за повідомленнями іспанських дослідників становить 4,5±2,3 мм у чоловіків і 3,1±1,7 мм у жінок ($p > 0,05$) [5], несуть потенційні ризики перфорації вказаних анатомічних утворів під час установлення імплантатів з відповідними негативними наслідками.

З-поміж найпоширеніших терапевтичних опцій, що пропонуються в якості передімплантаційної підготовки в дистальних відділах нижньої щелепи, слід відзначити вертикальну та горизонтальну аугментацію альвеолярого паростка, зокрема з використанням мембран [1, 2, 21], вертикальну дистракцію альвеолярного паростка [4, 19], латералізацію або транспозицію нижнього альвеолярного нерва [23], сегментарну [12] або тотальну «сендвіч»-остеотомію («visor osteotomy») нижньої щелепи [17]. Очевидно, що вагомим недоліком наведених вище підходів завжди залишатиметься збільшення кількості хірургічних втручань із завданням пацієнту додаткової травми і вищим ризиком виникнення інтра- та післопераційних ускладнень, а також збільшення загального часу реабілітації пацієнта.

Як альтернативний варіант реабілітації пацієнтів без проведення додаткового кістково-пластичного втручання сьогодні доволі активно використовуються методика «Все-на-4» з установленням імплантатів виключно у фронтальному відділі нижньої щелепи без залучення її дистальних відділів [9], а також установлення коротких або ультракоротких імплантатів у наявну кістку дистальних відділів нижньої щелепи [16, 18].

З часу, коли французький імплантолог J.M. Juillet [8] у 1972 році запропонував ідею застосування латеральних (дискових) імплантатів у несприятливих топографо-анатомічних ділянках щелеп, а в 1983 році G. Scortecci представив власний дизайн ротаційно ріжучого латерального дискового імплантату, запатентувавши його під назвою «Discimplant®» [13, 14], методика латеральної імплантації, яка набула свого розвитку завдяки зусиллям зокрема німецького імплантолога S. Ihde [6, 7], стала ще однією альтернативою для пацієнтів зі значною атрофією щелеп, яка не потребує проведення додаткового операційного втручання, спрямованого на збільшення об'єму кісткової тканини і предметом практичного інтересу для багатьох фахівців імплантологічного профілю, а особливо тих, хто працює в царині кортикальної (базальної) імплантації.

Метою цієї роботи є узагальнення власного досвіду встановлення латеральних (дискових) імплантатів за умов значної атрофії дистальних відділів нижньої щелепи при попередньому з'ясуванні особливостей морфології беззубих дистальних відділів нижньої щелепи на підставі аналізу комп'ютерної томографії пацієнтів і запропонованій техніці встановлення дентальних імплантатів «в обхід» нижнього альвеолярного нерва [22].

Матеріали та методи

У клініці кафедри хірургічної стоматології та щелепно-лицевої хірургії ЛНМУ ім. Данила Галицького впродовж 2016–2020 років було обстежено та проведено лікування десяти пацієнтів (чоловіків – 3, жінок – 7) віком 45–72 років з наявністю одно-, двобічних кінцевих дефектів або з повною адентією нижньої щелепи. Усім пацієнтам, які дали письмову згоду на участь у дослідженні, після ретельного аналізу мультипланарних зрізів дистальних відділів нижньої щелепи та роз'яснення альтернативних варіантів реабілітації, проведено встановлення 22 латеральних дискових дентальних імплантатів «BOI®» (Ihde Dental AG, Швейцарія) з цементною або гвинтовою фіксацією протезної конструкції впродовж 3–4-х днів після імплантації (згідно із протоколом негайного навантаження). В усіх випадках установлення дискових імплантатів поєднувалось із застосуванням імплантатів іншого дизайну, як правило, одноетапних гвинтових компресійних імплантатів KOS®, TPG® Uno (Ihde Dental AG, Швейцарія). Контрольні огляди пацієнтів проводились, за можливістю, у строки 1, 3, 6, 9, 12 місяців після імплантації. Не зупиняючись на особливостях методики встановлення латеральних імплантатів, яка детально описана у фахових виданнях [6, 13], зазначимо лише, що встановлення імплантатів проводилось після відповідної вертикальної та горизонтальної остеотомії альвеолярного паростка з урахуванням топографії нижнього альвеолярного нерва та обов'язковим розташуванням вертикального штифта імплантату в максимально вигідному ортопедичному положенні (рис. 1).

Первинне та контрольне променеве обстеження пацієнтів проводилось на конусно-променевому комп'ютерному томографі «Vatech Pax-i3D Green» (Південна Корея). Сканування проводилось у режимі 9x12 см з величиною вокселя 0,2 мм, що дозволило отримати максимальну чіткість дрібних анатомічних елементів щелеп. Опрацювання результатів комп'ютерної томографії проводили у програмі візуалізації Ez3D2009 та Xelis Dental (Південна Корея).

Статистичне опрацювання отриманих результатів здійснювали за допомогою пакету програмного забезпечення IBM SPSS Statistics version 25.0 software (IBM Corp., Armonk, NY, USA).

Результати дослідження

У всіх 10-ти випадках реабілітації пацієнтів з атрофією дистальних відділів нижньої щелепи з використанням латеральних (дискових) імплантатів ранні та віддалені (до 48 міс.) результати були оцінені як задовільні. Під час контрольних оглядів через 6–9 місяцыв після імплантації 20 (90,9 %) із 22 установлених імплантатів були стабільними, безболісними при перкусії, без жодних ознак запального процесу навколо них. У 2 (9,1 %) випадках спостерігалась незначна рухомість імплантатів, яка не супроводжувалась больовими відчуттями, але була показанням до їх видалення та реімплантації. На контрольних рентгенограмах через 6–9 місяців після імплантації навколо 20 (90,9 %) латеральних (дискових) імплантатів були ознаки остеоінтеграції, не відзначали суттєвої втрати висоти кісткової тканини навколо вертикального

штифта імплантатів. У жодному з випадків не було констатовано ускладнень у вигляді прямого механічного пошкодження стінок нижньощелепного каналу латеральними (дисковими) імплантатами. У 2 (9,1 %) випадках рентгенологічно спостерігалось розрідження кісткової тканини по контуру дискового компонента латеральних імплантатів, яке могло свідчити про ознаки фіброінтеграції або так званого «остеолізу навантаження» [6], що слугувало підставою до їх вилучення. Слід зазначити, що лише 4 (40,0 %) пацієнти проявили бажання заміни тимчасових металопластмасових конструкцій на постійні металокерамічні. У шести (60,0 %) інших випадках пацієнтам проводили лише корекцію ясенної поверхні металопластмасових конструкцій з урахуванням атрофії в ділянках попередньо видалених зубів.

Як приклад наводимо таке клінічне спостереження. Пацієнтка В. 1970 р. н. звернулась у клініку кафедри хірургічної стоматології та ЩЛХ ЛНМУ ім. Данила Галицького зі скаргами на біль у ділянці 38, 33, 43, 44-го зубів, відсутність жувальних зубів з обох боків нижньої щелепи, неможливість пережовування їжі та естетичний недолік. Під час променевого обстеження виявлено наявність розрідження кісткової тканини у проекції верхівок коренів 38, 33, 43, 44-го зубів (рис. 2). Після ретельного аналізу сканів КПКТ зі схематичною візуалізацією анатомічних утворів дистального відділу нижньої щелепи зліва та проведенням необхідних замірів, що вказували на вертикальний дефіцит кісткової тканини в дистальних відділах нижньої щелепи, пояснення альтернативних терапевтичних опцій, пацієнтці запропоновано план лікування, який передбачав видалення

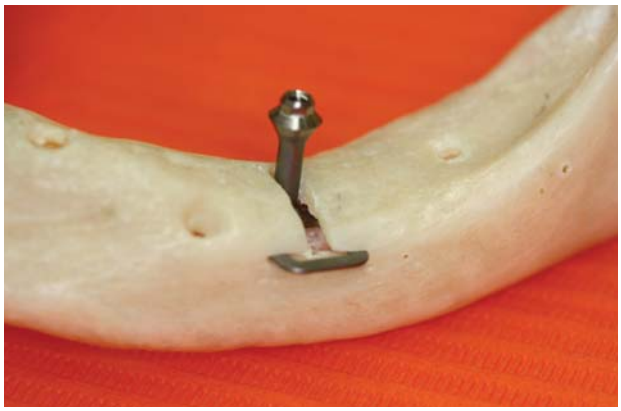

Рис. 1. Принцип установлення латерального дискового імплантату.

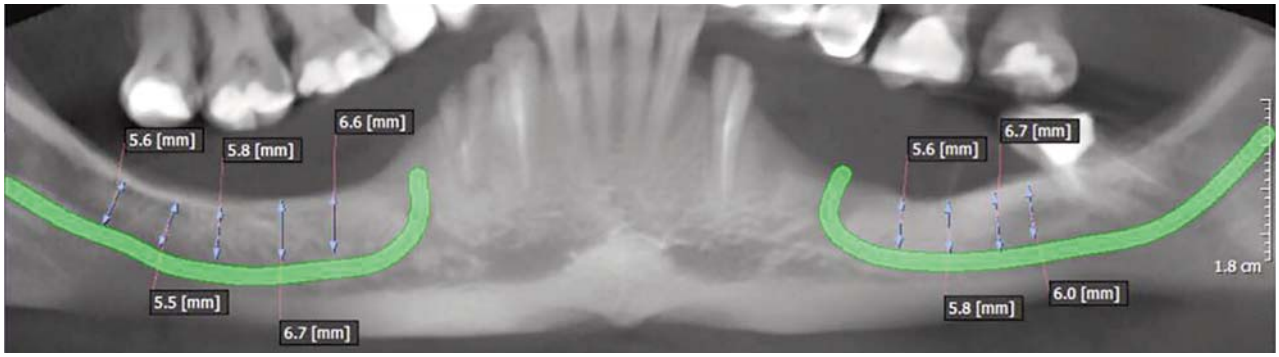

Рис. 2. Панорамний формат пацієнтки В. 1970 р. н. на момент звернення.
Хронічний періодонтит зубів 38, 33, 43, 44. Графічна візуалізація нижньощелепного каналу із замірами висоти нижньої щелепи від його проекції на вершину альвеолярного гребеня.

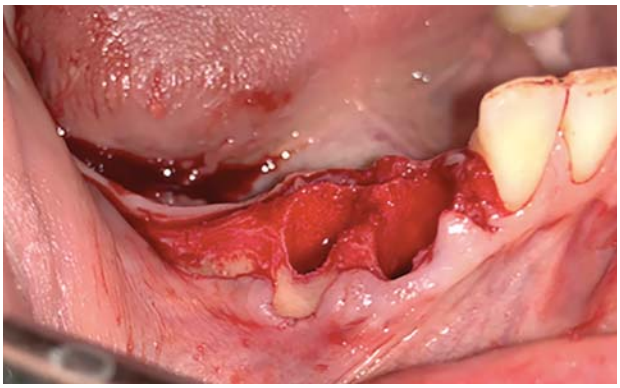

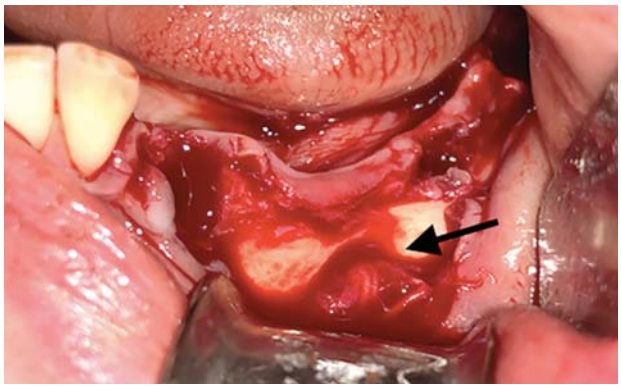

Рис. 3. Відшарування слизово-окістних клаптів справа і зліва. Атравматичне видалення зубів 38,33,43,44.
Візуалізація підборідкового нерва зліва (позначено стрілкою).

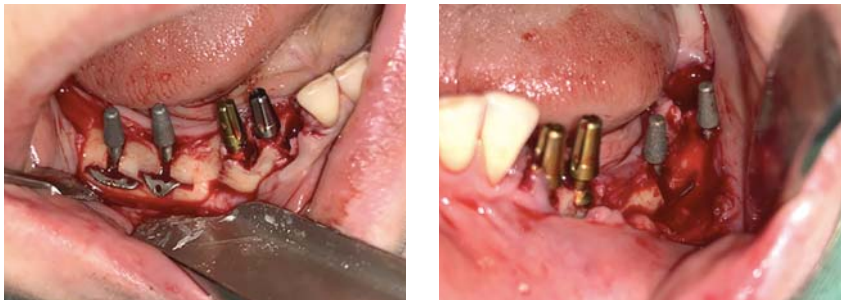

Рис. 4. Установлення одноетапних гвинтових компресійних імплантатів у проекції 34, 33, 43, 44 зубів і латеральних дискових імплантатів у проекції 37, 36, 46, 47-го зубів.

Рис. 5. Примірка металевих каркасів на 3 день після імплантації та фіксація металопластмасових мостоподібних протезів на 4 день після імплантації.

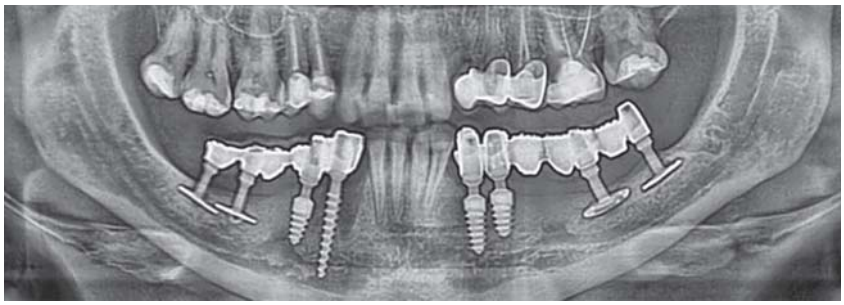

Рис. 6. Фрагмент ортопантомограми пацієнтки В. 1970 р. н. через шість місяців після імплантації. Ознаки остеоінтеграції всіх імплантатів..

зубів 38, 33, 43, 44, кюретаж кістки та встановлення восьми одноетапних імплантатів, зокрема чотирьох латеральних дискових, у дистальних відділах нижньої щелепи. Після отримання письмової згоди на проведення лікування під місцевою анестезією з премедикацією проведено видалення зубів 38, 33, 43, 44 (рис. 3), ретельний механічний і медикаментозний кюретаж біляверхівкових вогнищ і встановлено чотири одноетапні компресійні гвинтові імплантати KOS®, KOS® Micro (Ihde Dental AG, Швейцарія) у проекції 33, 34, 43, 44-го зубів (розміром 4,1/10 мм; 4,1/8 мм; 3,7/15 мм; 4,1/8 мм відповідно) та чотири латеральні дискові імплантати BOI® у проекції 37, 36, 46, 47-го зубів з урахуванням локалізації нижньощелепного каналу (рис. 4). На третій день після імплантації провели примірку металевих каркасів, а на четвертий день – фіксацію тимчасових металопластмасових мостоподібних протезів при повному оклюзійному навантаженні (рис. 5).

На контрольній ортопантомограмі через шість місяців після імплантації видно остеоінтеграцію всіх восьми імплантатів і відсутність дотичності дискових компонентів латеральних імплантатів до стінок нижньощелепного каналу (рис. 6), що дозволило зняти тимчасові металопластмасові конструкції та замінити їх постійними металокерамічними реставраціями (рис. 7).

Рис. 7. Виготовлення постійних металокерамічних реставрацій та їх фіксація в порожнині рота.

Обговорення

Без сумніву, кінцевою метою будь-якої техніки дентальної імплантації є створення стабільної опори для забезпечення довготривалого користування майбутніми ортопедичними конструкціями, беручи до уваги як функціональні так і естетичні аспекти [15]. Водночас установлення імплантатів в атрофованих ділянках щелеп передбачає для імплантолога суттєві виклики, пов'язані як з утратою альвеолярної кістки, так і з несприятливою анатомією залишкової кістки, що вимагає індивідуального підходу до кожної клінічної ситуації та вибору оптимального методу реабілітації пацієнта. Незважаючи на існуючий широкий спектр добре задокументованих терапевтичних опцій, що відносяться до категорії так званого передпротезного (передімплантаційного) втручання, спрямованого на збільшення об'єму кісткової тканини в ділянках атрофії (вертикальна та горизонтальна аугментація, дистракційний остеогенез, сегментарна та тотальна «сендвіч»-остеотомія нижньої щелепи) [1, 2, 4, 12, 17, 19, 21] або на адаптацію існуючих анатомічних умов до встановлення дентальних імплантатів (латералізація або транспозиція нижнього альвеолярного нерва) [23], більшість пацієнтів на сьогодні висловлюють бажання зменшити кількість операційних втручань, ураховуючи їх інвазивність і тривалість, та отримання фіксованої протезної конструкції у найстисліші строки. Очевидно, саме тому методика імплантації «Все-на-4», яка передбачає введення імплантатів у фронтальний відділ нижньої щелепи без проведення кістково-пластичного втручання в дистальних атрофованих відділах в останні декади набула таку велику популярність [11].

По суті, єдиною методикою, яка дозволяє встановлювати дентальні імплантати в екстремально атрофованих ділянках дистальних відділів нижньої щелепи (за наявності відстані від нижньощелепного каналу до вершини гребеня 3 мм) є латеральна (дискова) імплантація, запропонована представниками французької імплантологічної школи в 1970–1980-х роках, а згодом продовжена та розвинута в роботах німецького імплантолога S. Ihde [6, 7].

На думку винахідників методики латеральної (дискової) імплантації, принциповою відмінністю останньої від традиційної крестальної імплантації є трикортикальна фіксація імплантату (правильно встановлений імплантат фіксується одночасно в язиковій, вестибулярній та крестальній кортикальних пластинках), що забезпечує його відмінну первинну стабільність і дозволяє реалізувати протокол негайного навантаження. Водночас горизонтальний (дисковий) компонент імплантату завжди розташовуються в найбільш глибоких (базальних) шарах альвеолярного відростка, які не схильні до резорбції. Більше того, у пацієнтів з остеопорозом чи іншими захворюваннями, які впливають на кількісно-якісні параметри кісткової тканини щелеп, застосування латеральних імплантатів є доцільнішим, на відміну від традиційних крестальних імплантатів, оскільки техніка їх установлення супроводжується значно меншими об'ємними втратами залишкової кістки під час препарування ложа імплантату [6, 7]. У дослідженні A.K. Pillai et al. [10], присвяченому порівнянню втрати кісткової тканини під час препарування імплантаційного ложа для встановлення латеральних трьохдискових імплантатів (10 пацієнтів) і традиційних крестальних коренеподібних імплантатів розміром 3,5/13 мм (10 пацієнтів) на підставі ретельного вивчення томографічних сканів, установлено, що об'єм пошкодження (втрати) кістки у випадку латеральної імплантації становив 46,91 0,51 мм^3, а крестальної імплантації – 115,55±6,10 мм^3 ($p < 0,001$). Очевидно, що зі збільшенням діаметра крестальних імплантатів об'єм пошкодження кісткової тканини зростатиме, у той час як при препаруванні ложа для дискового імплантату розміри остеотеотомічних розтинів є завжди сталими і становлять 1,6–1,9 мм при вертикальній остеотомії та 0,3 мм для горизонтальної остеотомії, що, безперечно, свідчить на користь латеральної (дискової) імплантації.

З іншого боку, базальні шари щелепних кісток характеризуються сповільненими темпами ремоделювання (у десять разів нижче, ніж альвеолярна кістка), обмеженим (часто за рахунок лише внутрішнього шару окістя) кровопостачанням і є дуже чутливими до термічної травми та інфікування [13]. Тому успіх латеральної імплантації суттєво залежить від забезпечення асептичних умов хірургічного втручання, бережливого відношення до окістя, ретельної профузної іригації під час препарування імплантаційного ложа та первинної стабільності імплантату.

Як свідчать проведене дослідження й наведений клінічний приклад, латеральні (дискові) імплантати за умов ретельного планування та дотримання протоколу їх установлення можуть успішно використовуватись у випадках вертикальної атрофії дистальних відділів нижньої щелепи, забезпечуючи надійну опору майбутньої ортопедичної реставрації.

Висновки

Безперечно, указане дослідження є попереднім і вимагає опрацювання значно більшого клінічного матеріалу та аналізу довгострокових (до 5–10-ти років) віддалених спостережень. Проте результати нашого власного досвіду, які повністю узгоджуються з повідомленнями інших дослідників [6, 7, 10, 13, 14], дають підстави стверджувати, що встановлення латеральних дискових імплантатів у дистальних відділах нижньої щелепи створює серйозну альтернативу загальноприйнятим методикам вертикальної аугментації, іншим видам втручання, спрямованим на збільшення об'єму кісткової тканини або покращення існуючих умов для встановлення крестальних імплантатів («сендвіч»-остеотомія нижньої щелепи,

дистракційний остеогенез, латералізація/транспозиція нижнього альвеолярного нерва тощо), дозволяє в найстисліші строки відновити функціональний статус зубощелепної системи завдяки реалізації протоколу негайного навантаження імплантатів. Водночас процедура інсталяції латеральних (дискових) імплантатів вимагає глибокого знання анатомії щелепно-лицевої ділянки, ретельного планування з використанням конусно-променевої комп'ютерної томографії та суворого дотримання протоколу операції.

ПОСИЛАННЯ

1. Urban I (2017). Uvelichenie vysoty i shyriny alveolarnogo grebnia. Moskva, Sankt Peterburg, Kiev, Almaty: Azbuka, 450 p. [in russian]
2. Andreasi Bassi M, Andrisani C, Lopez MA, Gaudio RM, Lombardo L, Lauritano D (2016). Guided bone regeneration in distal mandibular atrophy by means of a preformed titanium foil: a case series // J. Biol. Regul. Homeost. Agents, 30 (2), 61–68.
3. Cawood JI, Howell RA (1988). A classification of the edentulous jaws // Int. J. Oral & Maxillofac. Surg., 17, 232–236.
4. Chin M, Toth BA (1996). Distraction osteogenesis in maxillofacial surgery using internal devices: review of five cases // J. Oral & Maxillofac. Surg., 54, 45–53.
5. Herranz-Aparicio J, Marques J, Almendros-Marques (2016). Retrospective study of the bone morphology in the posterior mandibular region. Evaluation of the prevalence and the degree of lingual concavity and their possible complications // Med. Oral Patol. Oral Cir. Bucal., 21 (6), 731–736.
6. Ihde S. Principles of BOI (2005) – 1 Edn. Heidelberg: Springer, 415 p.
7. Ihde S (2009). Comparison of Basal and Crestal Implants and Their Modus of Application // Smile Dental Journal, 4 (1), 36–-46.
8. Juillet JM (1974). Three-dimensional implants – development and evaluation // Oral Implantol., 4, 101–104.
9. Malo PM de Araujo Nobre M, Lopes A, Ferro A, Gravito I (2015). All-on-4 treatment concept for the rehabilitation of the completely edentulous mandible: a 7-year clinical and 5-year radiographic retrospective case series with risk assessment for implant failure and marginal bone level // Clin. Implant. Dent. Relat. Res., 17 (2), 531–541.
10. Pillai AK, Thomas S, Dubey R, Jain N (2019). Evaluation of volumetric bone loss during osteotomy between crestal implant and basal implant before implant placement // Dent. Oral & Maxillofac. Res., 5, 1–5.
11. Sadowsky J, Hansen P (2014). Evidence based criteria for differential treatment planning of implant restorations for the mandibular edentulous patient // J. Prosthodont., 23, 104–111.
12. Santagata M, Sgaramella N, Ferrieri I, Corvo G, Tartaro G, D'Amato G (2017). Segmental sandwich osteotomy and tunnel technique for three-dimensional reconstruction of the jaw atrophy: a case report // Int. J. Implant Dent., 3, 14 https://doi.org/10.1186/s40729-017-0077-3.
13. Scortecci G. Basal Implantology (2019). Cham: Springer Nature, 398 p.
14. Scortecci G, Meyere P, Zattara H, Doms P (1990). Intra-oral applications in small bone volumes. Patient selection and long-term results. In: Laney W, Tolman D, editors. Tissue integration in oral, orthopedic and maxillofacial reconstruction. Philadelphia, PA: Quintessence; 350–355.
15. Sennerby L (2008). Dental implants: matters of course and controversies // Periodontology, 47, 9.
16. Sivolella S, Meggiorin S, Ferrasare N, Lupi A, Cavallin A, Fiorino A, Giraudo C (2020). CT-based dentulous mandibular alveolar ridge measurements as predictors of crown to implant ratio for short and extra short dental implants // Scientific Reports, 10, 16229.
17. Sverzut CE, Trivellato AE, Sverzut AT, Luna AHB, dos Santos TI, Pontes CB (2009). Rehabilitation of Severely Resorbed Edentulous Mandible Using the Modified Visor Osteotomy // Braz. Dent. J., 20 (5), 419–423.
18. Thoma DS, Cha JK, Jung UW (2017). Treatment concepts for the posterior maxilla and mandible: short implants versus long implants in augmented bone // J. Periodont. Implant Sci., 47 (1), 2.
19. Ugurlu F, Sener BC, Dergin G, Gapir H (2013). Potential complications and precautions in vertical distraction osteogenesis: a retrospective study of 40 patients // J. Craniomaxillofac. Surg., 41, 569–573.
20. Ulm CW, Solar P, Blahout R, Matejka M, Watzek G, Gruber H (1993). Location of the mandibular canal within the atrophic mandible // Brit. J. Oral & Maxillofac. Surg., 31, 370–375.
21. Urban IA, Nagurski H, Lozada JL, Nagy K (2013). Horizontal Ridge Augmentation with a Collagen Membrane and a Combination of Particulated Autogenous Bone and Anorganic Bovine Bone–Derived Mineral: A Prospective Case Series in 25 Patients // Intern. J. Periodontics & Restor. Dent., 33 (3), 299–307.
22. Vares YaE, Gudzan YaS, Student VO, Vares YaYa (2020). Possibilities of dental implants installation «bypassing» inferior alveolar nerve: Results of CBCT analysis and own experience // J. Cranio-Maxillofac. Implant Dir., 14 (2), 165–174.
23. Vetromilla BM, Moura LB, Sonego CL, Torriani MA, Chagas OL (2014). Complications associated with inferior alveolar nerve repositioning for dental implant placement: a systematic review // Int. J. Oral & Maxillofac. Surg., 43, 1360–1366.

Возможности применения латеральных (дисковых) имплантатов в случаях атрофии дистальных отделов нижней челюсти: результаты собственного опыта

Я.Э. Варес, Я.С. Гудзан, В.О. Студент, Т.А. Филипская, Я.Я. Варес

Резюме. Дистальные отделы беззубой нижней челюсти, а особенно в случаях атрофии альвеолярных отростков, традиционно считаются неблагоприятными для проведения дентальной имплантации, что связано с неудовлетворительными анатомо-топографическими особенностями (близость нижнего

альвеолярного нерва, присутствие поднижнечелюстной ямки) и требует на этапе передимплантационной подготовки проведения ряда дополнительных хирургических процедур, направленных на увеличение объема костной ткани или применения альтернативных методик имплантации.

Цель работы – обобщение собственного опыта установки латеральных (дисковых) имплантатов в условиях значительной атрофии дистальных отделов нижней челюсти.

Материалы и методы. Обследовано и проведено лечение десяти пациентов (мужчин – 3, женщин – 7) в возрасте 45–72-х лет с наличием одно-, двухсторонних концевых дефектов или с полной адентией нижней челюсти. Установлено 22 латеральных (дисковых) дентальных имплантата «BOI®» (Ihde Dental AG, Швейцария), которые комбинировались с одноэтапными винтовыми компрессионными имплантатами KOS®, TPG® Uno (Ihde Dental AG, Швейцария) с их немедленной нагрузкой на протяжении 3–4-х дней.

Результаты. Во время контрольных клинично-рентгенологических осмотров через 6–9 месяцев после имплантации 20 (90,9 %) из 22 установленных латеральных (дисковых) имплантатов были стабильными, безболезненными при перкусии, без видимых воспалительных процессов вокруг них, демонстрировали признаки остеоинтеграции. Ни в одном случае не было осложнений в виде прямого механического повреждения стенок нижнечелюстного канала дисковыми компонентами имплантатов.

Выводы. Установка латеральных (дисковых) имплантатов в дистальных отделах нижней челюсти создает серьезную альтернативу общепринятым методикам передимплантационной хирургической подготовки, позволяет в кратчайшие сроки восстановить функциональный статус зубочелюстной системы благодаря реализации протокола их немедленной нагрузки.

Ключевые слова: дистальные отделы нижней челюсти, атрофия альвеолярного отростка, предпротезная подготовка, латеральная (дисковая) имплантация.

Possibilities of installation of lateral (disk) implants in cases of distal mandibular atrophy: results of own clinical experience

Ya. Vares, V. Student, Ya. Gudzan, T. Filipska, Ya. Vares

Summary. Distal mandibular aspects, especially in conditions of atrophy of the alveolar processes, are traditionally considered unfavorable for dental implantation, which is primarily due to unsatisfactory anatomical and topographic peculiarities (proximity of the inferior alveolar nerve, presence of the mandibular fossa) and require on the pre-implant preparation stage a row of additional surgical procedures aimed on increasing of bone volume or an employment of alternative implantation techniques.

Aim – summarizing of own experience of placement of lateral (disc) implants in cases of severe distal mandibular atrophy.

Materials and methods. 10 patients (men – 3, women– 7) with uni-, bilateral free-end defects or total mandibular adentia were examined and treated. 22 lateral (disc) implants BOI® (Ihde Dental AG, Switzerland) were installed in combination with 1-stage screwable compression implants KOS®, TPG® Uno (Ihde Dental AG, Switzerland) and loaded immediately within 3–4 days.

Results. On the control clinical and roengenological inspections 6-9 mo post-op 20 (90.9 %) of 22 installed lateral (disc) were stable, painless at percussion, with absence of evident inflammation around them, demonstrating the signs of osteointegration. There was no one case of complications due to direct mechanical damage of mandibular canal walls by disc components of the implants.

Conclusions. Placement of lateral (disc) implants in distal mandibular aspects creates a serious alternative to generally recognized techniques of pre-implant surgery, allows to provide a functional status of dento-maxillary system in shortest terms owing to realization of their immediate loading protocol.

Key words: distal mandibular aspects, atrophy of the alveolar process, pre-prosthetic preparation, lateral (disc) implantation.

Я.Е. Варес *– д-р мед. наук професор,*
Львівський національний медичний університет ім. Данила Галицького, кафедра хірургічної стоматології та ЩЛХ.
Я.С. Гудзан *– лікар-стоматолог-хірург,*
Львівський національний медичний університет ім. Данила Галицького, кафедра хірургічної стоматології та ЩЛХ
В.О. Студент *– лікар-рентгенолог, Центр медичної 3Д-діагностики, м. Львів.* ***E-mail:*** *vares-dent@ukr.net.*
Т.А. Філіпська *– лікар-стоматолог-хірург, Львівська обласна клінічна лікарня, відділення щелепно-лицевої хірургії*
Я.Я. Варес *– студент*
Львівський національний медичний університет ім. Данила Галицького, кафедра хірургічної стоматології та ЩЛХ

Zirkonzahn®
Human Zirconium Technology

GALIT

ТЕХНОЛОГІЯ ЦИРКОНІЮ ДЛЯ ЛЮДЕЙ
Постійне спрощення робочого процесу

Виготовляючи реставрації з цирконію на титанових балках, раніше застосовували двоступеневий робочий процес на CAD/CAM. На основі оцифрованих моделей або внутрішньоротових сканувань титанову балку спочатку моделювали у цифровій формі, а потім фрезерували. Опісля первинну структуру повторно сканували, щоб адаптувати цифрову постановку над балкою для остаточного моделювання супраструктури. Цей складний процес значно спростився завдяки постійному розвитку нашого програмного забезпечення та фрезерних агрегатів.

Представлена верхньощелепна реставрація, створена за допомогою Prettau® 2 Dispersive®, була розроблена з титановою балкою одночасно в програмному забезпеченні Zirkonzahn.Modellier. Обидві конструкції фрезерувалися в одному виробничому процесі у двокамерному фрезерному агрегаті для подвійної сухої і вологої обробки M2 Wet Heavy Metal (з вологою обробкою титану). Дві ізольовані фрезерні камери дозволяють здійснювати сухе та вологе фрезерування без проміжного очищення. Наш нещодавно розроблений Prettau® 2 Dispersive® також забезпечує значні спрощення. Оскільки матеріал попередньо забарвлений природним колірним градієнтом, ручна інфільтрація кольорів не обов'язкова. Індивідуалізація результату для пацієнта досягається легким підкресленням за допомогою інтенсивних кольорів Colour Liquid Prettau®Aquarell та оформленням поверхні за допомогою ICE Zirkon Stains 3D by Enrico Steger. З огляду на його відмінні естетичні властивості, керамічне облицювання не потрібне в зубній ділянці, і тому керамічне сколювання можна виключити. І на останок, щоб замаскувати цементовану балку під структуру цирконію, титан був позолочений анодайзером для титану Titanium Spectral-Colouring Anodizer.

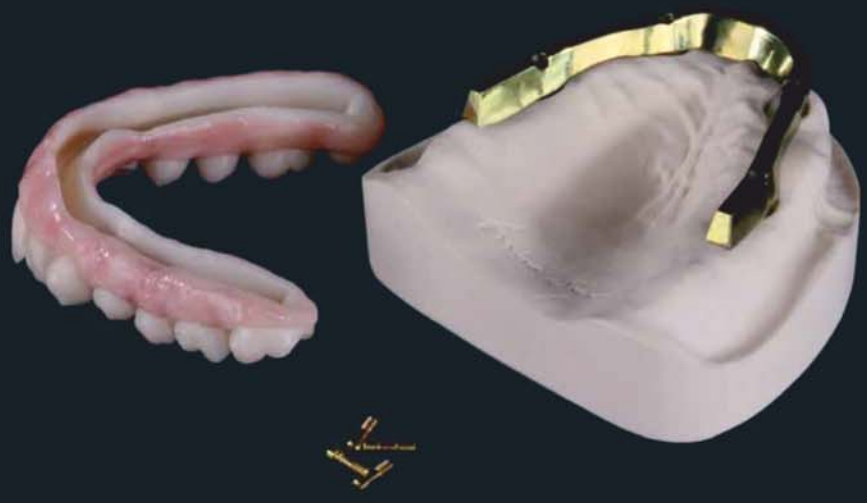

ПП «ГАЛІТ»
47711,Тернопільський р-н,
с. Байківці, вул. 15 Квітня, 6Є
+38 (050) 280 96 32
nestor@galit.te.ua
www.galit.te.ua

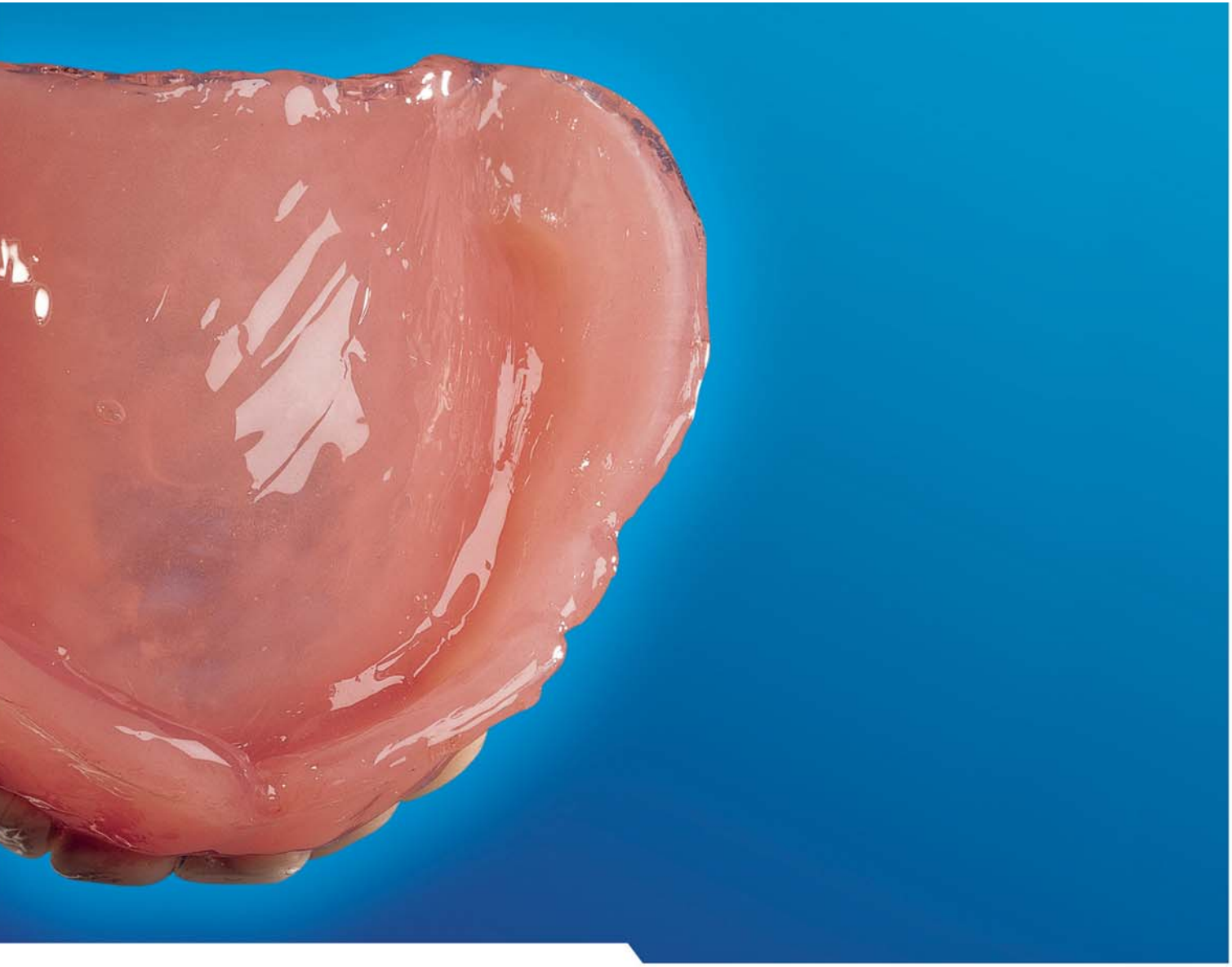

Ufi Gel P

М'яка прокладка для перебазування протезів на основі А-силікону для будь-якої клінічної ситуації

- Система, яка заощаджує час, для перебазування протезів у порожнині рота пацієнта всього за одне відвідування
- Нейтральний смак і запах
- Міцне з'єднання між прокладкою та протезом
- Чудова естетика завдяки адаптації кольору
- Гладка гідрофобна поверхня, що запобігає колонізації та розмноженню бактерій і грибків
- Просте очищення
- Довготривале збереження високого ступеня еластичності, витривалість на розрив, стійкість до абразії та стабільність розмірів
- Тривалий позитивний клінічний досвід

Офіційні дилери фірми «VOCO» в Україні:
Київ: «Вершина-Дент» вул. Волоська, 31-а; (044) 467-69-08 (відділ продажу); 467-69-05; 467-69-06 (загальний відділ); факс: (044) 467-69-07; e-mail: vershina.dent@gmail.com
«Оксія» (044) 559-1097; 204-1110; 592-00-63.
Увага! Компанія «Стаміл» змінила адресу: Київ, 02132, вул. Садова, 191, буд. 2 (ст. метро «Славутич»). Тел.: (044) 337-73-23; 337-73-43; 337-73-53.
Львів: «Усмішка Плюс» (032) 241-94-10; 240-17-51.
Харків: АТЗТ «Меридіан» (057) 717-96-26, (057) 714-90-91.
Запоріжжя: «Дентал депо Запоріжжя» (067) 624-06-36, (067) 612-42-45, (061) 270-08-88

VOCO
THE DENTALISTS