УДК 616.28:616-07

Ол.Ол. КІЦЕРА

ЗУБЕЦЬ КАРГАРТА ПРИ ХВОРОБАХ ВУХА

Львівський національний медичний університет імені Данила Галицького

Зубець Каргарта (ЗК) – це зниження рівня кривої кісткової провідності на аудіограмі на частоті 2000 Гц та суміжних частотах – від 500 до 4000 Гц без відповідного зниження кривої повітряної провідності. Це явище вперше описано Р. Каргартом в 1950 р. і стосувалось діагностики отосклерозу [1, 3, 4, 9].

Реймонд Т. Каргарт (R.T. Carhart) народився 28 березня 1912 р. в Мехіко. Навчався в університеті Дакоти та в Північно-Західному університеті, спеціалізувався в галузі патології мови, експериментальної фонетики та психології. Працював на Північному Заході США, спочатку інструктором з корекції вимови, а згодом асистентом (1940) та доцентом (1943) аж до смерті у 1975 р. Р. Каргарт займався патологією мови і слуху [11, 13].

Каргарт пов'язував появу ЗК з механічними факторами, передусім – фіксацією стремінця при отосклерозі. Підвищення кісткових порогів в середньому становить 5 дБ на 500 Гц, 10 дБ – на 1000 Гц, 15 дБ – на 2000 Гц і 5 дБ – на 4000 Гц (Каргарт, 1971) [6, 9].

Тонндорф (1971) встановив, що величина ЗК залежить від того, наскільки середнє вухо сприяє загальній реакції на звуки, що надійшли шляхом кісткової провідності. Частота ЗК змінюється залежно від резонансної частоти кістки для кістково-проведених сигналів (резонансна частота кістки людини висока порівняно з іншими видами живих організмів). Виходячи з роботи Тонндорфа, з'ясовується, що пік ЗК розташований на частоті 2000 Гц через втрату компонента середнього вуха, близького до точки резонансу ланцюга кісточок [11, 12]. Гомма у своїй праці опублікував висновки, які свідчать про те, що резонансні частоти кісточок середнього вуха для повітряної та кісткової провідності дещо відрізняються. Пік ЗК на частоті поблизу 2 кГц зумовлений обертальним рухом молоточка і комплексу ковадла. Обмежена рухливість кісточок, викликана отосклерозом, вважається причиною зниження кривої кісткової провідності при аудіометрії [12, 13]. Деякі автори вважають ЗК артефактом, адже він зникає після успішної операції на стремінці [7, 8, 11].

Проте згодом виявлено, що, крім отосклерозу, ЗК спостерігається також у пацієнтів з дезартикуляцією (порушенням цілісності через роз'єднання зчленувань) ланцюга слухових кісточок. Якщо місце дезартикуляції знаходиться в точці з'єднання ковадла і стремінця, ЗК розташовуватиметься на частоті 2000 Гц. А у випадку, якщо дезартикуляція сталася поміж молоточком та ковадлом, пік падіння кісткової кривої виявиться на частоті 5000 Гц (V-Notch), що не можна вважати зубцем Каргарта. В такому разі барабанна перетинка стає надмірно піддатливою, і визначається високий пік тимпанограми типу Ad [2, 8, 12]. Також встановлено, що ЗК часто зустрічається у осіб з кондуктивною втратою слуху, включаючи "клейке вухо" або секреторний отит. Майже у третини випадків секреторного отиту з густим вмістом в порожнинах середнього вуха мав місце ЗК. Проте після лікування мірингтомією він зникав [5, 7, 10]. Отже, ЗК не є патогномонічним при отосклерозі [8, 13].

Мета і завдання

Метою дослідження було підтвердити дані літератури, що зубець Каргарта зустрічається при багатьох хворобах середнього і внутрішнього вуха і не є патогномонічним лише для отосклерозу. Завданням було провести аналіз тональних аудіограм та визначити частоту виявлення ЗК при різних хворобах вуха з кондуктивною приглухуватістю.

Матеріал і методи

На базі аудіологічної лабораторії кафедри оториноларингології Львівського НМУ імені Данила Галицького протягом 2014-2019 рр. було обстежено 562 осіб з гострими і хронічними хворобами вуха, що супроводжувалися ізольованим кондуктивним зниженням слуху. Вік пацієнтів становив від 16 до 80 років.

Для діагностики використовувались методи: загальне клінічне обстеження, візуальне дослідження ЛОР-органів, отомікроскопія, акуметрія і камертональні тести, тональна порогова аудіометрія, імпедансна аудіометрія – тимпанометрія і акустична рефлексометрія, тимпанометричне дослідження функції слухової труби.

Тональна аудіометрія проводилась на клінічному аудіометрі АС40, імпедансометрія – на клінічному імпедансному аудіометрі AZ26. Прилади повірені метрологічно в 2019 р.

Проаналізовано всі аудіограми на предмет виявлення ЗК. Сумнівні випадки (зубець до 10 дБ лише на одній частоті), а також зубці на інших частотах, тобто поза діапазоном 500-3000 Гц, не брались до уваги.

Результати

Серед досліджених 562 хворих з кондуктивним ураженням слуху більш чи менш виражений зубець на кістковій аудіометричній кривій в ділянці від 500 до 3000 дБ виявлено у 268 осіб (47,7%). Зубець був виражений по-різному при різних хворобах вуха. В табл. наведено кількісний аналіз виявлення ЗК.

Зубець Каргарта при різних хворобах вуха

Хвороба	ЗК відсутній	ЗК сумнівний	ЗК на частоті 2 кГц	ЗК на частотах 0,5-3 кГц	Всього
Євстахіїт (дисфункція слухової труби без отиту)	116	20	10	2	148
Тубоотит (катаральний отит)	59	5	9	49	122
Гнійний отит	55	10	8	10	83
Секреторний отит	24	2	45	69	140
Адгезивний отит	3	0	18	21	42
Підвищена рухливість кісточок (дезартикуляція)	0	0	3	2	5
Отосклероз тимпанальний	0	0	0	22	22

Діагноз дисфункції слухової труби або євстахіїту виставлявся на підставі наявності на аудіограмі незначного кістково-повітряного розриву (до 15 дБ) на низьких та середніх частотах і даних тимпанометрії (тип А або Со) при вираженому порушенні барофункції слухової труби. У хворих з дисфункцією слухової труби або євстахіїтом (148) без наявності запальних змін в середньому вусі інколи (8,1%) виявлявся зубець по типу Каргарта (рис. 1) на частоті лише 2 кГц, проте його амплітуда була невеликою (до 15 дБ) і тому його інколи враховували, як артефакт або похибку аудіометра.

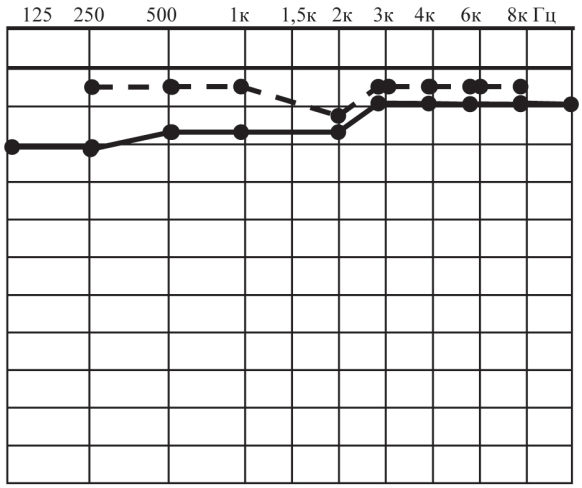

Рис. 1. Тональна аудіограма з зубцем типу Каргарта при дисфункції слухової труби або тубо отиті.

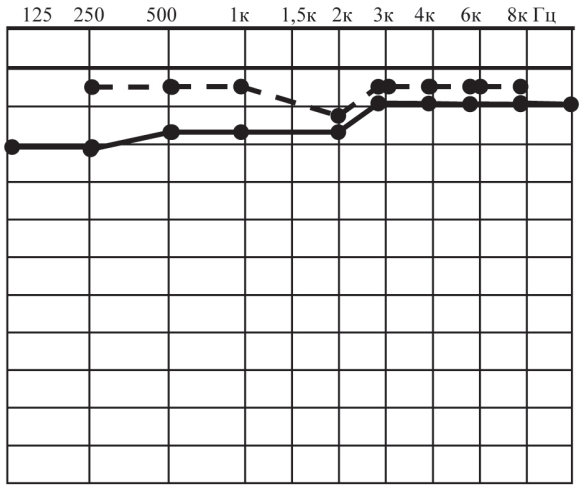

Рис. 2. Аудіограма з зубцем Каргарта при секреторному або адгезивному отиті.

Діагноз тубоотиту виставлявся на підставі отоскопії (втягнення барабанної перетинки), аудіометрично встановленим незначним кістково-повітряним розривом (15-20 дБ) на низьких та середніх частотах і даних тимпанометрії (тип С) при вираженому порушенні барофункції слухової труби. У пацієнтів з гострим та хронічним катаральним отитом (тубоотитом) (122) зубець по типу Каргарта виявлено у 47,5% досліджених. Найчастіше він спостерігався лише на частоті 2000 Гц і мав амплітуду до 15 дБ (рис.1). Інколи знижувалось також сприйняття частот 1000 і 3000 Гц.

Діагноз гнійного отиту виставлявся на підставі отоскопії і даних аудіометрії з наявністю великого кістково-повітряного розриву (25-50 дБ) на всіх частотах. У 21,7% (83) осіб з гострим середнім отитом або неускладненим хронічним гнійним середнім отитом виявлено зубець по типу Каргарта лише на частоті 2 кГц, з амплітудою до 15 дБ. Частіше він мав місце у хворих з відсутністю перфорації барабанної перетинки.

Частою знахідкою був ЗК у пацієнтів з секреторним та адгезивним середнім отитом (рис. 2). Діагноз секреторного та адгезивного отиту ставився на підставі отоскопії (випнута і нерухома або рубцево змінена барабанна перетинка), аудіометрії з констатацією досить великого кістково-повітряного розриву (25-45 дБ) на всіх частотах і даних тимпанометрії (крива типу В). Серед 140 хворих з секреторним отитом виражений ЗК мав місце у 81,4%. Зубець включав частоти від 1000 до 3000 Гц (найчастіше – 2 і 3 кГц), найбільш вираженим він був на частоті 2 кГц (15-25 дБ). Серед 42 хворих з адгезивним отитом та тимпаносклерозом ЗК спостерігався майже у всіх пацієнтів (92,9%) і був вираженим на частотах від 1000 до 3000 Гц.

У 5 осіб з підвищеною рухомістю барабанної перетинки, пов’язаною з травматичним роз’єднанням слухових кісточок (дезартикуляція ланцюга слухових кісточок), ЗК на частотах 2-3 кГц був виражений у всіх і мав амплітуду до 15 дБ (рис. 3). Діагноз підтверджувався аудіометрією з констатацією невеликого кістково-повітряного розриву переважно на високих частотах та даними тимпанометрії (крива типу Ad) при нормальній барофункції слухової труби.

Діагноз отосклерозу встановлювали на підставі даних аудіометрії, тимпанометрії (крива типу As) і акустичної рефлексометрії (інвертований або відсутній АР) при нормальній барофункції слухової труби. Зубець Каргарта на частотах 500-3000 Гц виявлено у всіх 20 пацієнтів з тимпанальним отосклерозом (рис. 4). Він був найбільше вираженим на частоті 2 кГц, зрідка – на частоті 1,5 кГц. Амплітуда ЗК становила від 15 до 30 дБ.

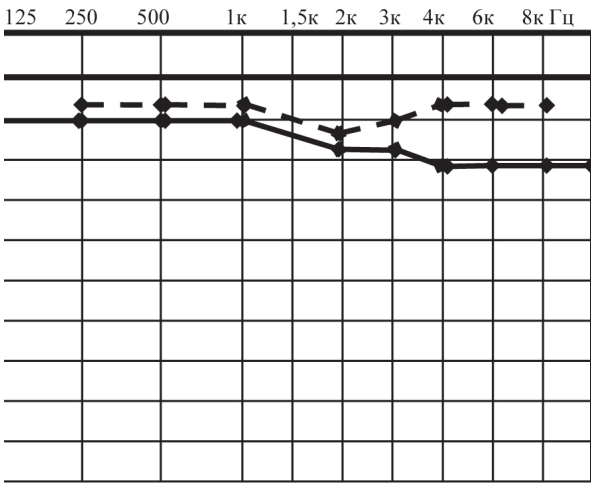

Рис. 3. Аудіограма з зубцем Каргарта при дезартикуляції слухових кісточок.

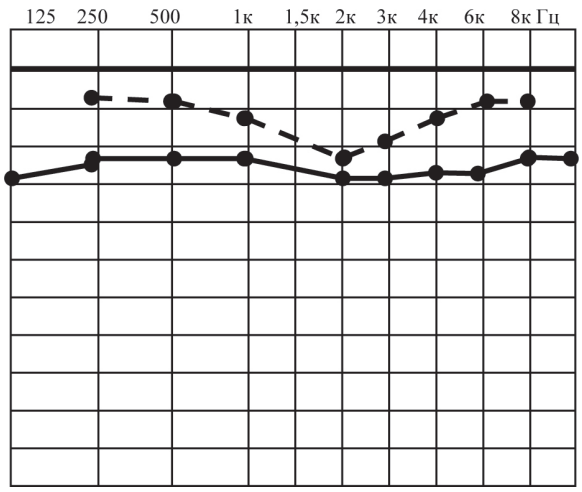

Рис. 4. Аудіограма з зубцем Каргарта при тимпанальному отосклерозі.

Таким чином, нами констатовано, що зубець Каргарта спостерігається не тільки при отосклерозі, але є частою знахідкою при інших хворобах середнього вуха, особливо – при секреторному та адгезивному отиті та дезартикуляції слухових кісточок.

Висновки

1. За даними деяких літературних джерел, зубець Каргарта, як локальне підвищення порогів кісткової провідності на частотах 500-3000 Гц, спостерігається не тільки при отосклерозі, але і при інших хворобах середнього вуха.

2. За даними проведеного нами дослідження, при адгезивному та секреторному отиті виражений зубець на згаданих частотах є дуже частою знахідкою.

3. Зубець, схожий на зубець Каргарта, виявлено і при катаральному та гнійному отиті, однак він був менш вираженим і зустрічався рідше.

4. З огляду на це, використовувати наявність зубця Каргарта на тональній аудіограмі, як патогномонічну ознаку отосклерозу, як це вважалось дотепер, не доцільно. Традиційну тональну аудіометричну діагностику негнійних хвороб вуха конче треба доповнювати імпедансною аудіометрією.

Література

1. Альтман ЯА, Таварткиладзе ГА. Руководство по аудиологии. Москва: ДМК Пресс, 2003. 359 с.
2. Блувштейн Г. Очерки прикладной аудиологии и слухоулучшающей микрохирургии. 2014. 670 с.
3. Бойко НВ, Колесников ВН, Анохина ЕА. Дифференциальная диагностика отосклероза. РМЖ. 2017;(6):404-8.
4. Еловиков АМ, Лиленко СВ. Симптоматология отосклероза. Рос. ринология. 2012;(2):67-71.
5. Лайко АА, Заболотний ДІ, Горішній ІІ. Секреторний середній отит. Київ: Логос, 2006. 120 с.
6. Таварткиладзе ГА, Гвелесиани ТГ. Клиническая аудиология. Москва: Святигор Пресс, 2003. 74 с.
7. Ahmad I, Pahor AL. Carhart's notch: a finding in otitis media with effusion. Int J Pediatr Otorhinolaryngol. 2002 Jun 17;64(2):165-70. doi: 10.1016/s0165-5876(02)00080-0.
8. Kashio A, Ito K, Kakigi A, Karino Sh, Iwasaki Sh, Sakamoto T, et al. Carhart Notch 2-kHz Bone Conduction Threshold Dip A Nondefinitive Predictor of Stapes Fixation in Conductive Hearing Loss With Normal Tympanic Membrane.

Arch Otolaryngol Head Neck Surg. 2011 Mar;137(3):236-40. doi: 10.1001/archoto.2011.14.
9. Carhart R. The clinical application of bone conduction audiometry. Arch Otolaryngol. 1950 Jun;51(6):798-808. doi: 10.1001/archotol.1950.00700020824003.
10. Kumar M, Maheshwar A, Mahendran S. Could the presence of a Carhart notch predict the presence of glue at myringotomy? Clin Otolaryngol Allied Sci. 2003 Jun;28(3):183-6. doi: 10.1046/j.1365-2273.2003.00682.x.
11. Emanuel DC. Why Does the Carhart Notch appear at 2000 Hz? Audiology online. 2005. Available from: https://www.audiologyonline.com/ask-the-experts/why-does-carhart-notch-appear-509.
12. Homma K, Du Y, Shizmu Y, Puria S. Ossicular resonance modes of the human middle ear for bone and air conduction. J Acoust Soc Am. 2009 Feb;125(2):968-79. doi: 10.1121/1.3056564.
13. Thiagarajan B, Arjunan K. Carhart's Notch Its Implications. WebMed Central otorhinolaryngology. 2012;3(4), 25 p. Availoable from: https://www.webmedcentral.com/article_view/3273.

References

14. Altman YA, Tavartkiladze GA. [Audiology guide]. Moscow: DMK Press, 2003. 359 p. [In Russian].
15. Bluvshtein G. [Essays on Applied Audiology and Hearing-Improving Microsurgery]. 2014. 670 p. [In Russian].
16. Boyko NV, Kolesnikov VN, Anokhina EA. [Differential diagnosis of otosclerosis]. Russian Medical Journal. 2017;(6):404-8. [Article In Russian].
17. Elovikov AM, Lilenko SV. [Symptomatology of otosclerosis]. Russian Rhinology. 2012;(2):67-71. [Article in Russian].
18. Laiko AA, Zabolotny DI, Gorishny AI. [Secretory otitis media]. Kiev: Logos, 2006. 120 p. [In Ukrainian].
19. Tavartkiladze GA, Gvelesiani TG. [Clinical audiology]. Moscow: Svyatigor Press, 2003. 74 p. [In Russian].
20. Ahmad I, Pahor AL. Carhart's notch: a finding in otitis media with effusion. Int J Pediatr Otorhinolaryngol. 2002 Jun 17;64(2):165-70. doi: 10.1016/s0165-5876(02)00080-0.
21. Kashio A, Ito K, Kakigi A, Karino Sh, Iwasaki Sh, Sakamoto T, et al. Carhart Notch 2-kHz Bone Conduction Threshold Dip A Nondefinitive Predictor of Stapes Fixation in Conductive Hearing Loss With Normal Tympanic Membrane. Arch Otolaryngol Head Neck Surg. 2011 Mar;137(3):236-40. doi: 10.1001/archoto.2011.14.
22. Carhart R. The clinical application of bone conduction audiometry. Arch Otolaryngol. 1950 Jun;51(6):798-808. doi: 10.1001/archotol.1950.00700020824003.
23. Kumar M, Maheshwar A, Mahendran S. Could the presence of a Carhart notch predict the presence of glue at myringotomy? Clin Otolaryngol Allied Sci. 2003 Jun;28(3):183-6. doi: 10.1046/j.1365-2273.2003.00682.x.
24. Emanuel DC. Why Does the Carhart Notch appear at 2000 Hz? Audiology online. 2005. Available from: https://www.audiologyonline.com/ask-the-experts/why-does-carhart-notch-appear-509.
25. Homma K, Du Y, Shizmu Y, Puria S. Ossicular resonance modes of the human middle ear for bone and air conduction. J Acoust Soc Am. 2009 Feb;125(2):968-79. doi: 10.1121/1.3056564.
26. Thiagarajan B, Arjunan K. Carhart's Notch Its Implications. WebMed Central otorhinolaryngology. 2012;3(4), 25 p. Availoable from: https://www.webmedcentral.com/article_view/3273.

Надійшла до редакції 25.05.2020

© Ол.Ол. Кіцера, 2020

ЗУБЕЦЬ КАРГАРТА ПРИ ХВОРОБАХ ВУХА

Кіцера ОлОл
Львівський національний медичний університет імені Данила Галицького; e-mail: okitsera@gmail.com

А н о т а ц і я

За даними літератури та проведеного нами дослідження, зубець Каргарта, як локальне підвищення порогів кісткової провідності на частотах 500-3000 Гц, спостерігається не тільки при отосклерозі, але і при інших хворобах середнього вуха, передусім – при адгезивному та секреторному отиті. Отже використовувати наявність зубця Каргарта як патогномонічну ознаку отосклерозу, не доцільно. Аудіометричну діагностику негнійних хвороб вуха конче треба доповнювати імпедансною аудіометрією.

Ключові слова: зубець Каргарта, аудіограма, отосклероз, негнійний отит.

KARHART'S NOTCH IN EAR DISEASES

Kitsera OlOl
Lviv national medical university; e-mail: okitsera@gmail.com

A b s t r a c t

According to the literature and our research, Karhart's notch, as a local increase in bone conduction thresholds at frequencies of 500-3000 Hz, is observed not only in otosclerosis, but also in other diseases of the middle ear, especially – with adhesive and secretory otitis. Therefore, it is not appropriate to use the presence of a Karhart's notch as a pathognomonic sign of otosclerosis. Audiometric diagnostics of non-purulent ear diseases should definitely be supplemented with impedance audiometry.

Key words: Carhart's notch, audiogram, otosclerosis, non purulent otitis.