Т.М. Соломенчук, Н.О. Рак, О.В. Заремба-Федчишин, О.В. Заремба

Львівський національний медичний університет імені Данила Галицького МОЗ України

ОЦІНКА РИЗИКУ ВИНИКНЕННЯ АРТЕРІАЛЬНОЇ ГІПЕРТЕНЗІЇ В ОСІБ ІЗ ДИСПЛАЗІЄЮ СПОЛУЧНОЇ ТКАНИНИ

Резюме. Мета. З'ясувати особливості й ризики розвитку артеріальної гіпертензії (АГ) II стадії 1-3-го ступенів, поєднаної з дисплазією сполучної тканини (ДСТ), на основі вивчення зовнішніх і внутрішніх ознак ДСТ, показників вільного та загального оксипроліну крові, результатів інструментальних методів дослідження, консультацій лікарів-спеціалістів та розробити алгоритм оцінки ризику виникнення АГ за наявності ДСТ.

Матеріал і методи. У дослідження було включено 100 пацієнтів з АГ II стадії 1-3-го ступенів, поєднаною з ДСТ, серед яких було 48 (48%) чоловіків та 52 (52%) жінки. Середній вік пацієнтів становив 59,72±2,42 року. Контрольну групу становили 30 осіб без підвищеного АТ та встановленої ДСТ.

Результати. Частота виявлення зовнішніх фенотипових ознак ДСТ у пацієнтів з АГ II стадії 1-3-го ступенів була вищою в III групі порівняно з I та II відповідно. Серед них найчастіше спостерігали: атрофічні стрії в нижньогрудному або поперековому відділі хребта; геморагічні шкірні прояви; зміни з боку нігтів (м'які, ламкі, поперековo посмуговані); зміни волосся (стоншення, ламкість, сухість, повільний ріст); зміни вушних раковин, у вигляді великих вух, що стирчать; зміни кістково-м'язової системи (сколіоз, біль у ділянці хребта, поперечна плоскостопість, вальгусна установка стоп, макродактилія першого пальця стопи, «хрускіт» у суглобах, другий палець стопи більший за перший). Серед внутрішніх фенотипових ознак ДСТ найчастіше реєстрували в III групі пацієнтів з АГ II стадії 1-3-го ступенів порівняно з I та II відповідно. Відмічали такі зміни з боку серцево-судинної системи: додаткові хорди серця, фібриляція передсердь, варикозне розширення вен нижніх кінцівок легкого ступеня; органів зору — ангіопатія сітківки; щелепно-лицевої ділянки — карієс зубів, пародонтит; шлунково-кишкового тракту — дискінезія жовчовивідних шляхів на тлі анатомічних порушень (перегинів); сечовидільної системи — дисметаболічна нефропатія, неповне подвоєння нирок.

Підвищення концентрації вільного оксипроліну в крові пацієнтів з АГ II стадії 1-3-го ступенів, поєднаною з ДСТ, виявили в I групі в 19 (100%) осіб, у II — у 31 (96,88%), у III — у 47 (95,92%); збільшення концентрації загального оксипроліну крові в I групі пацієнтів в 10 (52,63%) осіб, у II — у 25 (78,13%), у III — у 45 (91,84%).

На підставі бальної оцінки проявів ДСТ щодо їх прогностичної цінності розроблено алгоритм оцінки ризику виникнення АГ в осіб із ДСТ.

Висновки. Для найпоширеніших ознак ДСТ визначено прогностичний бал щодо ризику розвитку АГ. Сума прогностичних балів, визначених для окремих ознак ДСТ, дозволяє прогнозувати виникнення низького ризику АГ 1-го та 2-го ступенів при досягненні до 12 балів, середнього — від 13 до 19, високого — від 20 до 29 та дуже високого — від 30 і більше відповідно. Для розвитку АГ 3-го ступеня низький її ризик мають пацієнти із сумою балів до 6, середній — від 7 до 14, високий — від 15 до 19 та дуже високий –від 20 і більше відповідно.

Ключові слова: артеріальна гіпертензія, дисплазія сполучної тканини, оксипролін крові, добовий моніторинг артеріального тиску, ризик виникнення артеріальної гіпертензії.

Вступ

Актуальність проблеми ДСТ зумовлена як високою поширеністю даної патології в популяції (частота окремих її проявів коливається від 26 до 80%), так і тяжкістю її клінічних симптомів [1-3]. ДСТ — це генетично детермінований стан, що характеризується дефектами волокнистих структур і основної речовини СТ, призводить до порушення формування органів і систем, має прогредієнтний перебіг та визначає особливості асоційованої патології [4-10]. Характер успадкування ДСТ — полігенно-мультифакторіальний (захворювання зі спадковою схильністю), коли мутації великої кількості генів, випадкова перекомбінація алелей від батька та матері щоразу призводять до формування нового унікального генотипу [11-14]. У хворих із ДСТ констатують підвищений ризик розвитку раптової смерті, зумовленої насамперед патологічними змінами ССС (розрив аорти, розрив аневризми судин головного мозку, гостра серцева недостатність унаслідок порушень ритму серця та інших причин) [15-21].

У розвитку гіпертензивних станів (вегето-судинної дистонії, АГ) у пацієнтів із синдромом ДСТ зафіксовано наявність автоантитіл до колагену

© Т.М. Соломенчук, Н.О. Рак, О.В. Заремба-Федчишин, О.В. Заремба

БЕЗКОШТОВНА on-line передплата с. 78

III типу, що становить структурну основу стінок кровоносних судин [22, 23]. На сьогодні визнано, що АГ при ДСТ виникає значно раніше, ніж есенціальна АГ, а саме у віці 8-9 років у хлопчиків і 10-12 років — у дівчаток, що надалі ускладнює прогноз [24, 25]. Підвищення артеріального тиску (АТ) при ДСТ — форма АГ, яка перебігає на тлі первинного ураження за умови ДСТ усіх органів-мішеней та має свої особливості [26]. Основа формування АГ за наявності ДСТ — дисфункція судинного ендотелію артеріального русла, вираженість якої залежить від тривалості, ступеня важкості АГ, наявності атерогенних дисліпідемій, ефективності антигіпертензивної терапії та її ангіопротекторної активності [27].

Враховуючи широку поширеність ДСТ у популяції (1 випадок на 5-47 осіб) та часте ураження при цьому ССС, раннє виявлення цієї патології є актуальним і соціально значущим завданням щодо профілактики раптової смерті осіб з ознаками ДСТ [28].

Мета роботи — з'ясувати особливості й ризики розвитку АГ II стадії 1-3-го ступенів, поєднаної з ДСТ, на основі вивчення зовнішніх і внутрішніх ознак ДСТ, показників вільного та загального оксипроліну крові, результатів інструментальних методів дослідження, консультацій лікарів-спеціалістів та розробити алгоритм оцінки ризику виникнення АГ за наявності ДСТ.

Матеріал і методи

У дослідження було включено 100 пацієнтів з АГ II стадії 1-3-го ступенів, поєднаною з ДСТ, серед яких було 48 (48%) чоловіків та 52 (52%) жінки. Середній вік пацієнтів становив 59,72±2,42 року. Усі перебували на амбулаторному контрольованому лікуванні в Комунальному некомерційному підприємстві «Львівська 1-ша міська клінічна лікарня імені Князя Лева» — амбулаторія сімейної медицини № 2, на стаціонарному лікуванні у відділенні центру серця і судин Комунального некомерційного підприємства «Львівське територіальне медичне об'єднання «Багатопрофільна клінічна лікарня інтенсивних методів лікування та швидкої медичної допомоги» або зверталися за консультацією на кафедру сімейної медицини факультету післядипломної освіти Львівського національного медичного університету імені Данила Галицького МОЗ України.

Під час клінічного дослідження залежно від ступеня важкості АГ II стадії, поєднаної з ДСТ, із врахуванням даних добового моніторингу артеріального тиску (ДМАТ) пацієнти були розподілені на 3 групи: I група (n=19) — АГ II стадії 1-го ступеня, поєднана з ДСТ; II група (n=32) — АГ II стадії 2-го ступеня, поєднана з ДСТ; III група (n=49) — АГ II стадії 3-го ступеня, поєднана з ДСТ. Контрольну групу становили 30 осіб без підвищеного АТ та встановленої ДСТ.

Критеріями включення в дослідження були: наявність АГ II стадії 1-3-го ступенів із помірним, високим і дуже високим ризиком, ІХС та ознаками ДСТ.

У дослідження не включали пацієнтів із симптоматичною АГ, тяжкою СН (III-IV функціональний класу (ФК) за NYHA), запальними та дегенеративними захворюваннями СТ, печінковою та нирковою недостатністю, онкологічними, ендокринними, імунними, інфекційними захворюваннями.

Контрольну групу становили 30 осіб без підвищених показників АТ, АГ в анамнезі, без встановленої ДСТ, які не перебували на диспансерному спостереженні з приводу соматичної патології.

Обстеження пацієнтів з АГ II стадії 1-3-го ступенів та контрольної групи проводили на основі загальноприйнятих сучасних інформативних методів дослідження, які включали клінічні (скарги, анамнез захворювання та життя, пальпація, перкусія, аускультація); соматометричні; лабораторні (вільний та загальний оксипролін крові); інструментальні дослідження (електрокардіографія (ЕКГ), ехокардіографія, ДМАТ, ультразвукове дослідження органів черевної порожнини та судин нижніх кінцівок, ультразвукове дуплексне обстеження сонних і хребтових артерій, рентгенологічне дослідження кістково-суглобової системи); консультації лікарів-спеціалістів (офтальмолог, невропатолог, травматолог, стоматолог).

Під час проведення обстежень керувалися «Етичними принципами проведення наукових медичних досліджень за участю людини» (Гельсінська декларація Всесвітньої медичної асоціації). Комплекс діагностичних заходів погоджено з біоетичною комісією Львівського національного медичного університету імені Данила Галицького МОЗ України. Обстеження хворих проводили при зверненні в амбулаторію, при надходженні до стаціонару або при зверненні на консультацію. Медична карта амбулаторного хворого (форма N 025/о) та медична карта стаціонарного хворого (форма 003/0) були основним джерелом інформації.

На кожну особу було створено поетапний протокол обстеження, що включав: паспортні дані, дату звернення в амбулаторію, на консультацію, надходження до стаціонару та дату завершеного огляду, лікування із зазначенням повного діагнозу, скарг, даних анамнезу захворювання та життя, результатів соматометричних, лабораторно-інструментальних методів дослідження, консультацій лікарів-спеціалістів. Для виявлення зовнішніх ознак ДСТ застосовували методику, розроблену Т.І. Кадуріною та В.Н. Горбуновою (2009), яка включає оцінку фізичного розвитку (будова тіла, масо-зростовий показник), дослідження клінічних проявів скелетних аномалій (доліхостеномелії, арахнодактилії, деформації

грудної клітки, плоскостопість, патології хребта, щелепно-лицевий дисморфізм), оцінку стану шкіри та придатків, м'язів, суглобів (гіпермобільність суглобів) [4].

Застосовували критерії діагностики ДСТ за І.А. Вікторовою (2004), що розроблені для різних вікових груп пацієнтів на основі розрахунку діагностичного коефіцієнта та коефіцієнта інформативності для виявлення зовнішніх ознак ДСТ і стигм дизембріогенезу. При досягненні діагностичного порогу (21 бал) формулювали висновок про наявність ДСТ [9, 12].

Для оцінювання ступеня важкості ДСТ використовували критерії визначення за Т.І. Кадуріною, В.Н. Горбуновою (2009) з оцінкою в балах залежно від вираженості клінічно-інструментальних та лабораторних показників. Ступінь важкості ДСТ у кожного хворого встановлювали за сумою балів: легкий ступінь ДСТ — сума балів <20, середній — 21-40, важкий — 41 і більше [4].

Медично-статистичний аналіз отриманих даних проводився за допомогою методів описової та аналітичної статистики. За допомогою тесту Шапіро — Вілка визначали вид статистичного розподілу кількісних даних — встановлено гаусівський тип розподілу, що дозволило для кожного з досліджуваних середніх значень (M) визначити стандартне відхилення у вибірці (m). Нормально розподілені дані представлені у формі середнього значення та стандартного відхилення M±m. Достовірність різниці значень між незалежними кількісними величинами визначали за допомогою t-критерію Стьюдента. Порогова величина ймовірності похибки для статистично значущої різниці встановлювалась на рівні 0,05. Для опису відносних величин розраховували відсоток та його похибку ($P \pm m_p$,%). Для порівняння двох досліджуваних груп за категоріальними змінними та частотами використовували критерій χ^2 Пірсона. Розрахунок вибіркової сукупності проводили за допомогою формули для стратифікованої випадкової вибірки за показником частки при кінцевій генеральній сукупності з імовірністю отримання безпомилкового прогнозу 95% (p<0,05). Інформативність ознак ДСТ оцінювали методом альтернативного послідовного аналізу Вальда для кожної ознаки СТ, що мала достовірність p<0,05, визначали її прогностичний бал. Для аналізу підрахунків було використано програму Microsoft Office Excel 2013 та Statistica 10.0. Оформлення та друкування роботи виконували в текстовому редакторі Microsoft Word 2013.

Результати та їх обговорення

Аналіз зовнішніх фенотипових ознак ДСТ, які достовірно частіше траплялися в групах пацієнтів з АГ II стадії 1-3-го ступенів, показав, що серед змін шкіри переважали геморагічні шкірні прояви, частка яких була вищою серед пацієнтів II групи порівняно з I (40,63±8,68% проти 5,26±5,12%) (p<0,01), III групи порівняно з I (57,14±7,07% проти 5,26±5,12%) (p<0,001) — див. рис. 1.

Щодо виявлення змін із боку нігтів, а саме поперекової посмугованості, то частота її наявності була вищою в II групі пацієнтів порівняно з I (43,75±8,77% проти 15,79±8,3%) (p<0,05), у III групі порівняно з I (79,59±5,76% проти 15,79±8,37%) (p<0,001), у III групі порівняно з II (79,59±5,76% проти 43,75±8,77%) (p<0,01). Повільний ріст волосся виявляли частіше в I групі пацієнтів порівняно з II (63,16±11,07% проти 31,25±8,19%) (p<0,05).

Рис. 1. Пацієнтка О., 51 рік, із наявністю зовнішніх ознак ДСТ: великі вуха, що стирчать, геморагічні шкірні прояви

Рис. 2. Пацієнт М., 34 роки, з наявністю стигм дизембріогенезу ДСТ: прирощені мочки вух, великі вуха, що стирчать

БЕЗКОШТОВНА on-line передплата
с. 78

Частка осіб, у яких виявляли стигми дизембріогенезу, а саме великі вуха, що стирчать, була вищою серед пацієнтів I групи порівняно з II (84,21±8,37% проти 31,25±8,19%) (p<0,001), у III групі порівняно з II (61,22±6,96% проти 31,25±8,19%) (p<0,01) — див. рис. 1, 2.

«М'яті» вушні раковини частіше виявляли в III групі пацієнтів порівняно з I (18,37±5,53% проти 0±0%) (p<0,05).

Серед ознак ДСТ із боку щелепно-лицевої ділянки в пацієнтів з АГ у I групі виявляли аномалії прорізування зубів (10,53%, p<0,05), великі розміри зубів (5,26%, p>0,05); у II — «хрускіт» скронево-нижньощелепного суглоба (3,13%, p>0,05); у III — порушення прикусу (4,08%, p>0,05), передню діастему (2,04%, p>0,05).

При аналізі змін кістково-м'язової системи частіше виявляли виражену гіпермобільність суглобів у пацієнтів I групи порівняно з II (15,79±8,37% проти 0±0%) (p<0,05), у I групі порівняно з III (15,79±8,37% проти 2,04±2,02%) (p<0,05) — див. рис. 3, А, Б.

А Б

Рис. 3. Пацієнт Р., 35 років, із наявністю зовнішніх ознак ДСТ: виражена гіпермобільність суглобів (А, Б)

Рис. 4. Пацієнтка О., 51 рік, із наявністю зовнішніх ознак ДСТ: сколіоз I ступеня важкості

Сколіоз I ступеня важкості виявляли частіше в II групі пацієнтів порівняно з III (100±0% проти 77,55±5,96%) (p<0,01) — див. рис. 4.

Сколіоз II ступеня важкості виявляли частіше в III групі пацієнтів порівняно з I (22,45±5,96% проти 0±0%) (p<0,05), у III групі порівняно з II (22,45±5,96% проти 0±0%) (p<0,01). Поперечну плоскостопість відзначали частіше в III групі пацієнтів порівняно з I (100±0% проти 78,95±9,35%) (p<0,01).

Вальгусну установку стоп спостерігали з вищими показниками в II групі пацієнтів поріняно з I (40,63±8,68% проти 10,53±7,04%) (p<0,05), у III групі поріняно з I (57,14±7,07% проти 10,53±7,04%) (p<0,01) — див. рис. 5.

Мозолі на тильній поверхні стоп виявляли частіше в III групі пацієнтів порівняно з I (53,06±7,13% проти 5,26±5,12%) (p<0,001), у III групі порівняно з II (p<0,01) — див. рис. 6, А, Б.

Макродактилію першого пальця стопи частіше визначали в II групі пацієнтів порівняно з

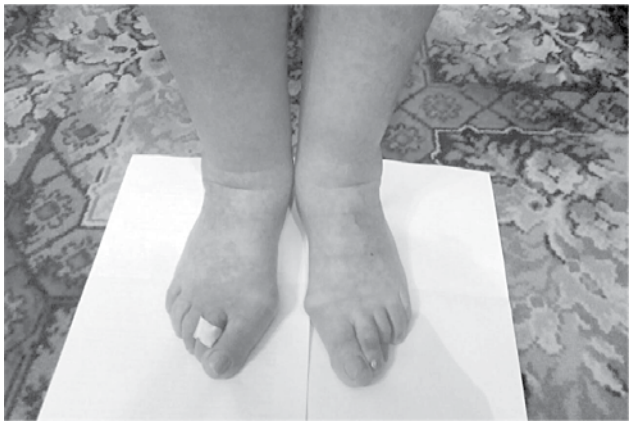

Рис. 5. Пацієнтка М., 72 роки, з наявністю зовнішніх ознак ДСТ: вальгусна установка стоп

А Б

Рис. 6. Пацієнтка Т., 44 роки, з наявністю зовнішніх ознак ДСТ: поперечна плоскостопість, вальгусна установка стоп, мозолі на тильній поверхні стоп, другий палець стопи більший за перший (А, Б)

I (40,63±8,68% проти 10,53±7,04%) (p<0,05), у III групі порівняно з I (57,14±7,07% проти 10,53±7,04%) (p<0,01). «Хрускіт» у суглобах спостерігався частіше в III групі пацієнтів порівняно з II (57,14±7,07% проти 31,25±8,19%) (p<0,05). Серед стигм дизембріогенезу виявлено також сандалеподібну щілину між I і II пальцями стопи, яку частіше відмічали в II групі пацієнтів порівняно з III (15,63±6,42% проти 0±0%) (p<0,01) — див. рис. 7.

Рис. 7. Пацієнт М., 34 роки, з наявністю зовнішніх ознак ДСТ: сандалеподібна щілина

Нами проаналізовано внутрішні фенотипові ознаки ДСТ. Достовірно частіше в групах пацієнтів з АГ II стадії 1-3-го ступенів із боку серцево-судинної системи виявляли наявність додаткових хорд серця, що була вищою в I групі пацієнтів порівняно з II (63,16±11,07% проти 31,25±8,19%) (p<0,05), у I групі порівняно з III (63,16±11,07% протии 28,57±6,45%) (p<0,01). З порушень ритму серця виявлено шлуночкову екстрасистолію, яка частіше була в III групі пацієнтів порівняно з II (16,33±5,28% проти 0±0%) (p<0,05). Зміни провідної системи серця, фібриляцію передсердь частіше виявляли в II групі пацієнтів порівняно з I (34,38±8,40% проти 0±0%) (p<0,01), у III порівняно з I (22,45±5,96% проти 0±0%) (p<0,05).

При вивченні змін із боку органів зору частіше відмічали ангіопатію сітківки: серед пацієнтів I групи в 19 осіб (100±0%), II — у 32 (100±0%), III — у 48 (97,96±2,02%) (p>0,05). Міопію легкого ступеня важкості встановлено серед пацієнтів I та II груп у 5,26±5,12% та 3,13±3,08% випадків відповідно та серед пацієнтів III групи у 12,24±4,68% (p>0,05). Гіперметропію виявлено серед пацієнтів II групи в 9,38±5,15%, III групи — у 4,08±2,83% (p>0,05).

Серед внутрішніх ознак ДСТ щелепно-лицевої ділянки карієс зубів виявлено частіше в I групі пацієнтів порівняно з II (78,95±9,35% проти 40,63±8,68%), у I порівняно з III (78,95±9,35% проти 40,82±7,02%) (p<0,01). Пародонтит діагностували частіше в II групі пацієнтів порівняно з I (100±0% проти 78,95±9,35%), у III групі порівняно з I (100±0% проти 78,95±9,35%) (p<0,01).

Серед ознак ДСТ із боку шлунково-кишкового тракту нерідко відмічали наявність дискінезії жовчовивідних шляхів на тлі анатомічних порушень. Перегини жовчовивідних шляхів частіше виявляли в III групі пацієнтів порівняно з I (28,57±6,45% проти 5,26±5,12%) (p<0,05).

Частим проявом ДСТ була патологія нервової системи у вигляді вродженої мальформації судин головного мозку, яку частіше діагностували в II групі пацієнтів порівняно з I (93,75±4,28% проти 47,37±11,45%), у III групі порівняно з I (97,96±2,02% проти 47,37±11,45%) (p<0,001).

При аналізі змін сечовидільної системи в багатьох випадках спостерігали неповне подвоєння нирок, особливо в III групі пацієнтів порівняно з I (32,65±6,70% проти 5,26±5,12%) (p<0,05) і II групою (32,65±6,70% проти 3,13±3,08%) (p<0,01).

Нами проведено оцінку ступеня вираженості ДСТ у пацієнтів з АГ II стадії 1-3-го ступенів. Встановлено, що ДСТ середнього ступеня важкості була більш характерною для I групи пацієнтів порівняно з II (100±0% проти 62,50±8,56%) (p<0,01) та III (100±0% проти 20,41±5,76%), а також для II групи порівняно з III (62,50±8,56% проти 20,41±5,76%) (p<0,001). Важкий ступінь ДСТ був вищим у II групі осіб порівняно з I (37,50±8,56% проти 0±0%) (p<0,01) та в III групі порівняно з I (79,59±5,76% проти 0±0%) і II (79,59±5,76% проти 37,50±8,56%) (p<0,001).

Однією з основних амінокислот колагену, що відображає його катаболізм, є оксипролін. Саме рівень оксипроліну в крові об'єктивізує інтенсивність катаболізму колагену та швидкість обміну цієї амінокислоти. При порівнянні середніх значень вільного оксипроліну крові в пацієнтів з АГ II стадії 1-3-го ступенів, поєднаною з ДСТ, достовірності між показниками досліджуваних груп не виявлено (p>0,05). У пацієнтів I групи вміст вільного оксипроліну був вищим порівняно з пацієнтами III і II груп (61,28±31,52 мкмоль/л проти 57,32±28,81 мкмоль/л, 55,71±28,45 мкмоль/л) (p>0,05). Аналіз змін середніх значень загального оксипроліну крові в пацієнтів з АГ II стадії 1-3-го ступенів, поєднаною з ДСТ, виявив достовірність різниці між показниками III та II груп пацієнтів (98,20±39,64 мкмоль/л проти 80,09±38,18 мкмоль/л) (p<0,05).

При аналізі показників загального оксипроліну крові в пацієнтів з АГ II стадії 1-3-го ступенів, поєднаною з ДСТ, виявили достовірно частіше зростання (p<0,05) значень цього показника серед осіб III групи порівняно з I (91,84±3,91% проти 52,63±11,45%) (p<0,001).

БЕЗКОШТОВНА on-line передплата
с. 78

Підвищення концентрації вільного оксипроліну в крові хворих на АГ II стадії 1-3-го ступенів, поєднану з ДСТ, виявили в I групі хворих у 19 (100%) осіб, у II — у 31 (96,88%), у III — у 47 (95,92%), що відображає ступінь розпаду колагену, який найбільш виражений на перших етапах патологічного процесу, що перебігає в СТ. Збільшення концентрації загального оксипроліну крові в I групі хворих виявили в 10 (52,63%) осіб, у II — у 25 (78,13%), у III — у 45 (91,84%), що свідчить про посилення обміну колагену, яке відмічається при запальних процесах у СТ.

На основі методу альтернативного послідовного аналізу Вальда для кожної ознаки ДСТ, що мала достовірність $p<0,05$, у пацієнтів з АГ II стадії 1-3-го ступенів визначали її прогностичний бал. За результатами розроблені прогностичні бали найпоширеніших ознак ДСТ щодо ризику розвитку АГ (табл.).

Таблиця. Прогностичні бали найпоширеніших ознак дисплазії сполучної тканини в розвитку артеріальної гіпертензії

№ з/п	Ознака дисплазії сполучної тканини	Прогностичні бали		
		Артеріальна гіпертензія 1-го ступеня	Артеріальна гіпертензія 2-го ступеня	Артеріальна гіпертензія 3-го ступеня
1	геморагічні шкірні прояви	10	3	3
2	поперекова посмугованість нігтів	7	1	3
3	вальгусна установка стоп	7	1	1
4	натоптиші	10	4	4
5	мозолі на тильній поверхні стоп	6	5	5
6	макродактилія першого пальця стопи	7	1	1
7	«хрускіт» у суглобах	1	3	3
8	перегин жовчного міхура	7	4	4
9	неповне подвоєння нирок	8	10	10
10	збільшення показників обміну сполучної тканини від 10 до 30% від норми	5	0	0
11	збільшення показників обміну сполучної тканини більше ніж 30% від норми	0	2	2

Сума прогностичних балів, визначених для окремих ознак ДСТ, дозволяє прогнозувати виникнення низького ризику АГ 1-го та 2-го ступенів при досягненні до 12 балів, середнього — від 13 до 19, високого — від 20 до 29 та дуже високого — від 30 і більше відповідно.

Для розвитку АГ 3-го ступеня низький її ризик мають пацієнти із сумою балів до 6, середній — від 7 до 14, високий — від 15 до 19 та дуже високий — від 20 і більше відповідно.

Висновки

На підставі наведеного вище можна зробити такі висновки:

1. Частота виявлення зовнішніх фенотипових ознак ДСТ у пацієнтів з АГ II стадії 1-3 ступенів була вищою в III групі порівняно з I та II відповідно. Серед них найчастіше спостерігали: атрофічні стрії в нижньогрудному або поперековому відділі хребта; геморагічні шкірні прояви; зміни з боку нігтів (м'які, ламкі, поперековo посмуговані); зміни волосся (стоншення, ламкість, сухість, повільний ріст); зміни вушних раковин, у вигляді великих вух, що стирчать; зміни кістково-м'язової системи (сколіоз, біль у ділянці хребта, поперечна плоскостопість, вальгусна установка стоп, макродактилія першого пальця стопи, «хрускіт» у суглобах, другий палець стопи більший за перший).
2. Серед внутрішніх фенотипових ознак ДСТ найчастіше реєстрували в III групі пацієнтів з АГ II стадії 1-3-го ступенів порівняно з I та II відповідно. Відмічали такі зміни з боку серцево-судинної системи: додаткові хорди серця, фібриляція передсердь, варикозне розширення вен нижніх кінцівок легкого ступеня; органів зору — ангіопатія сітківки; щелепно-лицевої ділянки — карієс зубів, пародонтит; шлунково-кишкового тракту — дискінезія жовчовивідних шляхів на тлі анатомічних порушень (перегинів); сечовидільної системи — дисметаболічна нефропатія, неповне подвоєння нирок.
3. Для найпоширеніших ознак ДСТ визначено прогностичний бал щодо ризику розвитку АГ. Сума прогностичних балів, визначених для окремих ознак ДСТ, дозволяє прогнозувати виникнення низького ризику АГ 1-го та 2-го ступенів при досягненні до 12 балів, середнього — від 13 до 19, високого — від 20 до 29 та дуже високого — від 30 і більше відповідно. Для розвитку АГ 3-го ступеня низький її ризик мають пацієнти із сумою балів до 6, середній — від 7 до 14, високий — від 15 до 19 та дуже високий — від 20 і більше відповідно.

Список використаної літератури

1. *Усанова АА. Ревматология: учебное пособие. ГЭОТАР-Медиа. Россия. 2021:408.*
2. *Коваленко ВМ. Ревматичні хвороби. Класифікація, стандарти діагностики та лікування. Київ. 2021:399.*
3. *Земцовский ЭВ. Соединительнотканные дисплазии сердца. СПб: ТОО Политекс-Норд-Вест. 2000:114.*
4. *Кадурина ТИ, Горбунова ВН. Дисплазия соединительной ткани. СПб.:ЭЛБИ. 2009:704.*
5. *Клинические рекомендации РНМОТ «Дисплазии соединительной ткани» утверждены на XII Национальном конгрессе терапевтов 22-24 ноября 2017 года / Российское научное медицинское общество терапевтов (РНМОТ). 2017:181.*
6. *Мартынов АИ, Нечаева ГИ. Дисплазия соединительной ткани. Сердечно-сосудистые изменения, современные подходы к диагностике и лечению. МИА. 2017:400.*

7. Мазуров ВИ. Клиническая ревматология. Руководство для врачей. Е-ного. Россия. 2021:696.
8. Насонов ЕЛ, Алекберова ЗС, Галушко ЕА. Ревматология. Российские клинические рекомендации. ГЭОТАР-Медиа. 2020:448.
9. Нечаева ГИ, Викторова ИА. Дисплазия соединительной ткани: терминология, диагностика, тактика ведения пациентов. Омск: Бланком. 2007:188.
10. Солєйко ОВ, Рикало НА, Осипенко ІП, Солєйко ЛП. Синдром недиференційованої дисплазії сполучної тканини: від концепції патогенезу до стратегії лікування. Вінниця. Нова Книга. 2014:168.
11. Солєйко ОВ, Осипенко ІП, Солейко ЛП. Біохімічне обличчя» синдрому недиференційованої дисплазії сполучної тканини. Ліки України. 2014;1(177):6- 14.
12. Яковлев ВМ, Нечаева ГИ, Мартынов АИ, Викторова ИА. Дисплазия соединительной ткани в практике врачей первичного звена здравоохранения. Руководство для врачей. М.: КСТ Интерфорум, 2016:520.
13. Трисветова ЕЛ. Современные представления о фибромускулярной дисплазии коронарных артерий. Рациональная фармакотерапия в кардиологии. 2019;15(3):431-438. Doi:10.20996/1819-6446-2019-15-3-431-438.
14. Уэст СДж. Секреты ревматологии. ГЭОТАР-Медиа. Россия. 2021:760.
15. Верещагина ГН, Лисиченко ОВ. Сердечно-сосудистый синдром при системной дисплазии соединительной ткани у мужчин молодого возраста. Медицинский вестник Северного Кавказа. 2008;2:64-67.
16. Заремба ЄХ, Рак НО, Заремба-Федчишин ОВ, Заремба ОВ, Вірна ММ. Алгоритм ризику розвитку артеріальної гіпертензії за наявності ознак дисплазії сполучної тканини. Інформаційний лист. Київ. 2020;178:3.
17. Заремба ЄХ, Заремба-Федчишин ОВ, Рак НО, Заремба ОВ, Вірна ММ. Проблема первинної профілактики дисплазії сполучної тканини в практиці сімейного лікаря. Scientific research of the XXI century. Sherman Oaks, Los Angeles. 2021;1:167-172. Doi: 10.51587/9781-7364-13302-2021-001-167- 172.
18. Zaremba YH, Rak NO, Zaremba OV, Zaremba-Fedchyshyn OV, Virna MM, Odnorih LO. Diagnostic criteria for undifferentiated connective tissue dysplasia in patients with arterial hypertension. Здобутки клінічної і експериментальної медицини. 2020;2:49-54. Doi: 10.11603/1811-2471.2020.v.i2.1130.
19. Zaremba YH, Rak NO, Zaremba OV, Zaremba-Fedchyshyn OV, Virna MM, Odnorih LO. Indscators of blood lipid profile, acute phase reactions and uric acid in patients with arterial hypertension combined with connective tissue dysplasia. Wiadomości Lekarskie. 2018;2(I);Tom LXXI:356-360. PMID: 29729173.280.
20. Brian FM. Rheumatology, an issue of medical clinics of North America (The Clinics: Internal Medicine) Kindle Editio. 2021:400.
21. EULAR — Annual European Congress of Rheumatology. https://www.congress.eular.org/
22. Kuzyk J, Boiko O, Stetsko T. Fibromuscular dysplasia of the coronary arteries: a case report and review of the literature. Turk Patoloji Derg. 2018;34:269-273. Doi: 10.5146/tjpath.2015.01341.
23. Maripat C. Pain in Rheumatic Diseases, an issue of rheumatic disease clinics of North America. 2021;47(2):240.
24. Maria G. Washington Manual Rheumatology Subspecialty Consult. 2020:408.
25. Mensink KA, Ketterling RP, Flynn HC, Knudson RA et al. Connective tissue dysplasia in five new patients with NF1 microdeletions: further expansion of phenotype and review of the literature. J Med Genet. 2006;43(2):1-8. Doi: 10.1136/jmg.2005.034256: 10.1136/jmg.2005.034256.
26. McNair PW, Parker A, Taylor A, Battle R, Norton P, Sharma AM. Spontaneous coronary artery dissection and its association with fibromuscular dysplasia and other vascular abnormalities. The American Journal of Cardiology. 2020;125:34-39. Doi: org/10.1016/j.amjcard.2019.09.043.
27. Sherstyuk L, Nikolenko Y. Unifferentiated connective tissue dysplasia as a potential predictor of arterial hypertension development in patients with type 2 diabetes mellitus. Journal of VN Karazin`KhNU. 2018;36:23-32.

Надійшла до редакції 14.02.2022

RISK ASSESSMENT OF HYPERTENSION IN PERSONS WITH CONNECTIVE TISSUE DYSPLASIA

T.M. Solomenchuk, N.O. Rak, O.V. Zaremba-Fedchyshyn, O.V. Zaremba

Abstract

The aim of the study. To find out the features and risks of arterial hypertension (AH) stage II 1-3, combined with connective tissue dysplasia (CTD), based on the study of external and internal signs of CTD, indicators of free and total oxyproline, the results of instrumental research methods, consultations specialists and develop an algorithm for assessing the risk of hypertension in the presence of CTD.

Material and methods. The study included 100 patients with stage II-3 grade AH combined with CTD, including 48 men (48%) and 52 women (52%). The mean age of patients was 59.72±2.42 years. The control group consisted of 30 people without high blood pressure and established CTD.

Results. The frequency of detection of external phenotypic signs of CTD in patients with hypertension stage II 1-3 degrees was higher in group III compared with I and II, respectively. Among them were most often observed: atrophic stretch marks in the lower thoracic or lumbar spine; hemorrhagic skin manifestations; changes on the part of the nails (soft, brittle, lumbar striped); hair changes (thinning, fragility, dryness, slow growth); changes in the auricles, in the form of large protruding ears; changes in the musculoskeletal system (scoliosis, pain in the spine, transverse flat feet, valgus feet, macrodactyly of the first toe, «crunch» in the joints, the second toe larger than the first).

Among the internal phenotypic features of CTD, most often registered in group III patients with hypertension stage II 1-3 degrees, compared with I and II, respectively. The following changes in the cardiovascular system were noted: additional chords of the heart, atrial fibrillation, varicose veins of the lower extremities of the mild degree; visual organs — retinal angiopathy; maxillofacial area — dental caries, periodontitis; gastrointestinal tract — dyskinesia of the biliary tract on the background of anatomical disorders (inflections); urinary system — dysmetabolic nephropathy, incomplete doubling of the kidneys.

Increases in the concentration of free oxyproline in the blood of patients with stage II hypertension of 1-3 degrees, combined with CTD, were found in group I in 19 people (100%), in group II — in 31 (96.88%), in group III — in 47 (95.92%); increase in the concentration of total oxyproline in the first group of patients in 10 people (52.63%), in the second — in 25 (78.13%), in the third — in 45 (91.84%).

Based on the scoring of the manifestations of CTD in relation to their prognostic value, an algorithm for assessing the risk of hypertension in persons with CTD has been developed.

Conclusions. For the most common signs of CTD, a prognostic score on the risk of developing hypertension was determined. The sum of prognostic points determined for individual signs of CTD allows to predict the occurrence of low risk of hypertension 1 and 2 degrees when reaching 12 points, medium — from 13 to 19, high — from 20 to 29 and very high — 0 from 30 and more, respectively. For the development of grade 3 hypertension, patients with a score of up to 6, medium — from 7 to 14, high — from 15 to 19 and very high — from 20 and more, respectively, have a low risk.

Keywords: arterial hypertension, connective tissue dysplasia, oxyproline of blood, daily monitoring of arterial pressure, risk of arterial hypertension.

БЕЗКОШТОВНА on-line передплата

с. 78