

Е.Ф. Чайківська^{1,2}, Л.Ю. Гижа¹, А.А. Переяслов^{1,3}, О.М. Никифорук^{1,3},
Л.О. Борисова², Н.Е. Марченко¹

Вроджені кісти яєчника: діагностика та лікування в неонатальному періоді

¹Львівський національний медичний університет імені Данила Галицького, Україна

²Лікарня св. Анни КНП «І ТМО м. Львова», Україна

³КНП ЛОР «Львівська обласна дитяча клінічна лікарня «ОХМАТДИТ», Україна

Paediatric Surgery(Ukraine).2023.4(81):14-19; doi 10.15574/PS.2023.81.14

For citation: Chaikivska EF, Hyzha LY, Pereyaslov AA, Nykyforuk OM, Borysova LO, Marchenko NE. (2023). Congenital ovarian cyst: diagnosis and treatment at neonatal period. Paediatric Surgery (Ukraine). 4(81): 14-19. doi: 10.15574/PS.2023.81.14.

Показання і методи хірургічного втручання в новонароджених із пренатально виявленими кістами яєчника залишаються предметом дискусій.

Мета – узагальнити власний досвід лікування новонароджених із вродженими кістами яєчника.

Матеріали та методи. Роботу побудовано на результатах лікування 15 немовлят, яких оперували в І хірургічному відділенні КНП ЛОР «Львівська обласна дитяча клінічна лікарня «ОХМАТДИТ» (КНП ЛОР «ЛОДКЛ «ОХМАТДИТ») упродовж 2010–2021 рр. Для підтвердження діагнозу після народження у всіх новонароджених проведено ультразвунографію (УСГ).

За ургентними показаннями одразу після народження госпіталізовано 7 (46,7%) дітей, 4 (26,7%) – упродовж першого місяця після народження і 4 (26,7%) – у плановому порядку протягом перших шести місяців життя. Проведено 9 (60%) відкритих і 6 (40%) лапароскопічних втручань. Післяопераційна летальність становила 6,7%.

Статистичне опрацювання результатів дослідження виконано з використанням програми «StatPlus: mac, AnalystSoft Inc.» (version v8).

Результати. Серед 54 плодів після народження наявність кісти підтверджено у 15 (27,8%) новонароджених, яких оперували.

Показанням до ургентних втручань одразу після народження (46,7% дітей) була наявність великої (>6 см) кісти у черевній порожнині, яка у двох дітей зумовлювала дихальні розлади і ще у двох – кишкову непрохідність. Збільшення в розмірах кісти з больовим синдромом було показанням до невідкладного втручання упродовж першого місяця життя (26,7% дітей), а наявність кісти без тенденції до зменшення була показанням до планового лікування (26,7% дітей). Зберегти придатки матки вдалось у 20% пацієнтів, а видалити придатки матки довелось у 80%.

Висновки. У разі антенатального виявлення кісти яєчника слід проводити динамічний УСГ-контроль, що має на меті моніторинг динаміки розмірів кісти. Показаннями до хірургічного втручання в неонатальному періоді є: 1) кісти діаметром >4 см; 2) обґрунтовані підозри на наявність ускладнень (перекрут, самоампутація, компресія органів черевної порожнини); 3) збільшення розмірів кісти після народження дитини. Метод хірургічного втручання потрібно обирати з урахуванням розміру та характеру кістозного утворення.

Дослідження проведено відповідно до принципів Гельсінської декларації. Протокол дослідження ухвалено Локальним етичним комітетом КНП ЛОР «ЛОДКЛ «ОХМАТДИТ». На проведення дослідження отримано інформовану згоду батьків.

Автори заявляють про відсутність конфлікту інтересів.

Ключові слова: новонароджені, вроджені кісти яєчника, діагностика, хірургічне лікування, лапароскопія.

Congenital ovarian cyst: diagnosis and treatment at neonatal period

E.F. Chaikivska^{1,2}, L.Y. Hyzha¹, A.A. Pereyaslov^{1,3}, O.M. Nykyforuk^{1,3}, L.O. Borysova², N.E. Marchenko¹

¹Danylo Halytsky Lviv National Medical University, Ukraine

²Hospital St. Anna of CNE «First Territorial Medical Union of Lviv», Ukraine

³CNE of Lviv Regional Council Lviv Regional Children's Clinical Hospital «OKHMATDYT», Ukraine

The indications and method of surgery in newborns with prenatally diagnosed ovarian cysts remain under discussion.

Purpose – to summarize own experience in the treatment of newborns with congenital ovarian cysts.

Materials and methods. This study based on the results of treatment of 15 newborns that were operated in I surgical department of Lviv Regional Children's Clinical Hospital «OKHMATDYT» at 2010–2021 years. For the diagnose confirming, the US was applied in all newborns after birth.

The urgent hospitalization, immediately after birth, required 7 (46.7%) newborns and 4 (26.7%) newborns – during of the first month of life, by that 4 (26.7%) infants were hospitalized for elective surgery during six months after birth. The open surgery was applied in 9 (60%) patients and laparoscopic – in 6 (40%) patients. The postoperative mortality was 6.7%.

Results of the study were evaluated by the statistical program StatPlus: mac, AnalystSoft Inc. (version v8).

Results. Among of 54 fetuses, after the birth the presence of cyst was confirmed in 15 (27.8%) of newborns, which were operated.

Indications for urgent surgery immediately after birth (46.7% of newborns) was the presence of huge (>6 cm) cyst in abdomen, which in 2 newborns determined with respiratory disorders and in 2 newborns – intestinal obstruction. Increasing of the cyst's size with the pain syndrome was the indication for the urgent surgery during of the first month of life (26.7% of infants) and the presence of cyst without tendency to decreasing of its size was the indication for elective surgery (26.7% of infants). Ovary-sparing surgery was succeeded only in 20% of patients and in 80% of patients performed adnexectomy.

Conclusions. By the antenatally revealing of ovarian cyst, the scheduled US control is required with the aim to monitoring of the dynamic of cyst size. The indications for the surgery in neonatal period are: 1) cysts with the diameter >4 cm; 2) clear suspicions for the complications (torsion, self-amputation, compression of abdominal organs); 3) enlargement of cyst size after the born. The choice of method of surgery determined by size and the character of cystic formation.

The research was carried out in accordance with principles of the Helsinki Declaration. The study protocol was approved by the Local Ethics Committee of clinical hospital «OKHMATDYT». The informed agreement of parents was obtained for conducting the study.

No conflict of interests was declared by the authors.

Keywords: newborns, congenital ovarian cysts, diagnosis, surgery, laparoscopy.

Вступ

Кісти яєчників – це найчастіші інтраабдомінальні кістозні утворення, які пренатально діагностуються в плодів жіночої статі. Частота виявлення цієї патології становить 1 на 1000–2500 живих новонароджених [25,26]. Вважається, що кісти діаметром до 20 мм є фізіологічними, а кісти діаметром понад 20 мм – патологічними [8,25]. Патогенез утворення кіст яєчника чітко не визначений. Основною теорією є стимуляція яєчника плода гонадотропіном гіпофіза самого плода сумісно з материнським хоріонічним гонадотропіном та естрогеном, що зумовлює псевдодозрівання фолікулів [7,19]. Окрім того, материнські чинники, зокрема прееклампсія, цукровий діабет, резус-конфлікт, численні вагітності, а також гіпотироїдизм плода поєднуються зі зростанням ризику розвитку кіст яєчника [10,15].

Завдяки широкому впровадженню ультрасонографії (УСГ) як скринінгового методу обстеження вагітних, пренатальна діагностика уражень яєчників суттєво поліпшилася [5,25]. Зазвичай ці кісти унілатеральні та діаметром 2–6 см [17]. Кісти яєчника в плодів і новонароджених поділяють на прості та комплексні (ускладнені) [20]. Прості кісти мають тон-

ку стінку, анехогенний вміст і можуть містити перегородку всередині, тоді як комплексні кісти мають товсту стіну, гетерогенний вміст і численні перегородки [20,25]. Вважається, що кісти діаметром до 4 см можуть зникати упродовж внутрішньоутробного розвитку та після народження [9,22], натомість кісти діаметром понад 4 см частіше асоціюються з перекрутом і потребують хірургічного втручання протягом антенатального періоду або після народження [25,26]. Проте показання і методи хірургічного втручання в новонароджених із пренатально виявленими кістами яєчника залишаються предметом дискусій.

Мета дослідження – узагальнити власний досвід лікування новонароджених із вродженими кістами яєчника.

Матеріали та методи дослідження

Роботу побудовано на результатах лікування 15 немовлят, яких оперували в I хірургічному відділенні КНП ЛОР «Львівська обласна дитяча клінічна лікарня «ОХМАТДИТ» упродовж 2010–2021 рр.

За даними антенатальної УСГ, кістозні утворення яєчників виявлено у 54 плодів, а після народження діагноз підтверджено в 15 (27,8%) дітей.

Оригінальні дослідження. Неонатальна хірургія

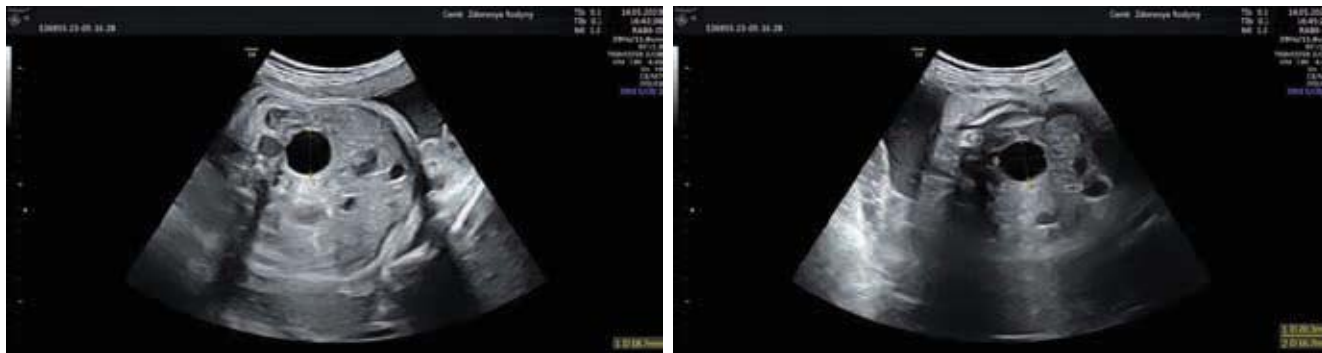

Рис. 1. Антенатальна ультрасонографія. Кіста яєчника у плода (III триместр вагітності)

За ургентними показаннями одразу після народження госпіталізовано 7 (46,7%) дітей, 4 (26,7%) – упродовж першого місяця після народження і 4 (26,7%) – у плановому порядку протягом перших шести місяців життя.

Шестеро (40%) дітей прооперовано лапароскопічно, а 9 (60%) – відкрито, зокрема 6 (40%) – з використанням доступу за Пфаненштилем, а 3 (20%) – виконано нижньо-серединну лапаротомію. Лапароскопічні втручання виконано з використанням стандартної трипортової техніки.

Після операції померла 1 (6,7%) дитина.

Статистичне опрацювання результатів дослідження проведено з використанням програми «StatPlus: mac, AnalystSoft Inc.» (version v8): варіаційної статистики Fisher–Student з визначенням середнього арифметичного (M), помилки середнього арифметичного (m), коефіцієнта достовірності (p); для порівняння груп хворих використано непараметричний метод Манна–Уїтні; для визначення кореляційних зв'язків – коефіцієнт Пірсона (R). Значення $p < 0,05$ вважали за достовірну різницю.

Дослідження проведено відповідно до принципів Гельсінської декларації. Протокол дослідження ухвалено Локальним етичним комітетом КНП ЛОР «Львівська обласна дитяча клінічна лікарня «ОХМАТДИТ». На проведення дослідження отримано інформовану згоду батьків.

Результати дослідження та їх обговорення

У клінічній практиці кістозні утворення у плода виявляються за даними УСГ на 18–20-му тижнях гестації, проте кісти яєчника та подвоєння органів травного каналу можна чітко диференціювати лише в третьому триместрі вагітності [1,14]. У разі антенатального виявлення кісти яєчника у плода вагітні підлягають ретельному спостереженню, що має на меті моніторинг розміру кісти та її вмісту [9,22,25]. За результатами нашого спостереження, у 39 (72,2%) плодів діаметр кіст становив менше 4 см, ці кісти

були тонкостінними з анехогенним вмістом (рис. 1) і, за даними УСГ-моніторингу вагітної, не збільшувалися в розмірах. У 12 (22,2%) плодів на момент обстеження діаметр кіст перевищував 5 см, а у 3 (5,6%) плодів діаметр кіст поступово збільшувався упродовж розвитку плода і на момент народження становив 8 см, 6,7 см і 6,5 см, відповідно.

Зникнення кіст діаметром менше 4 см після народження, яке підтверджено в 31 (91,2%) із 34 дівчат, співпадає з даними інших досліджень [18,22,23].

Середній термін гестації на момент народження дитини становив $38,4 \pm 0,63$ тижня, а маса тіла – $3461,4 \pm 132,6$ г. Серед 15 пацієнтів 13 (86,7%) дітей народилися вчасно, а 2 (13,3%) – передчасно (на 31 і 37-му тижнях гестації, відповідно).

Показаннями до ургентної госпіталізації відразу після народження були наявність великої (понад 6 см) кісти в черевній порожнині 7 (46,7%) дітей, яка у 2 дітей зумовлювала дихальні розлади та ще у 2 дітей – явища кишкової непрохідності. У зв'язку зі значним збільшенням у розмірах кісти, діагностованої пренатально, та наявністю больового синдрому ще 4 дітей були госпіталізовані в ургентному порядку упродовж першого місяця життя. Показанням до планової госпіталізації була наявність кісти яєчника, яка не зникла і не мала тенденції до зменшення за результатами постійного УСГ-спостереження упродовж шести місяців після народження, що співпадає з рекомендаціями інших дослідників [2,9].

Для підтвердження діагнозу усім дітям проведено УСГ. За даними УСГ, у 7 (46,7%) дітей виявлено ознаки перекруту яєчника з кістою (рис. 2), а під час операції у 4 із них – самоампутацію придатків; у 5 (33,3%) – товстостінну кісту яєчника з неоднорідним вмістом (рис. 3); а у 3 (20,0%) дітей підтверджено наявність кісти яєчника.

Слід зазначити, що в немовлят, у яких під час операції виявлено самоампутацію придатків матки, за результатами УСГ не визначено кровоплину в придатках, що підтверджують й інші дослідники [16,21].

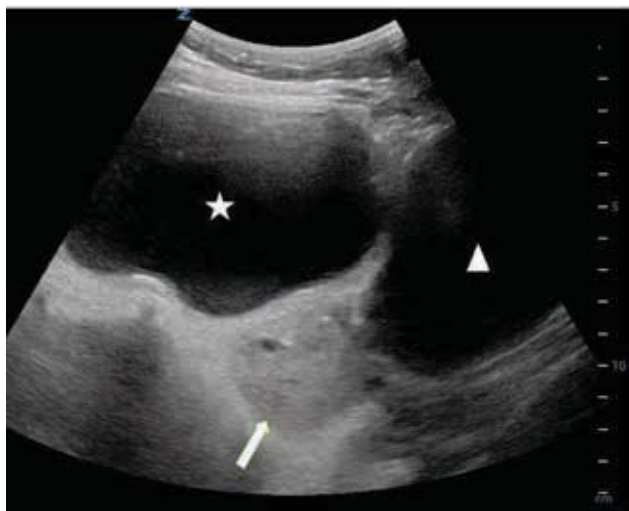

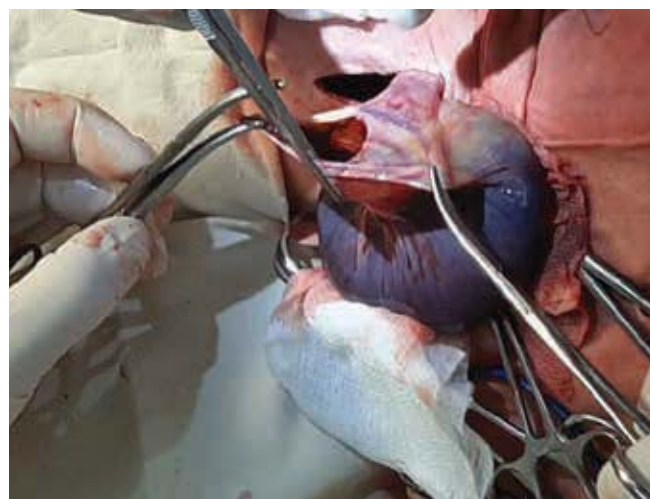
Рис. 2. Симптом «подвійної бульбашки». Гіперехогенний перевернутий яєчник (стрілка), розташований між сечовим міхуром зліва (зірочка) і великою кістою (трикутник)

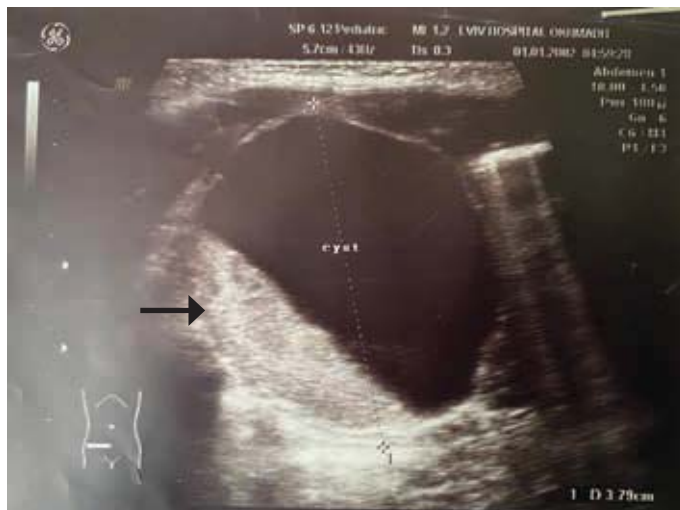
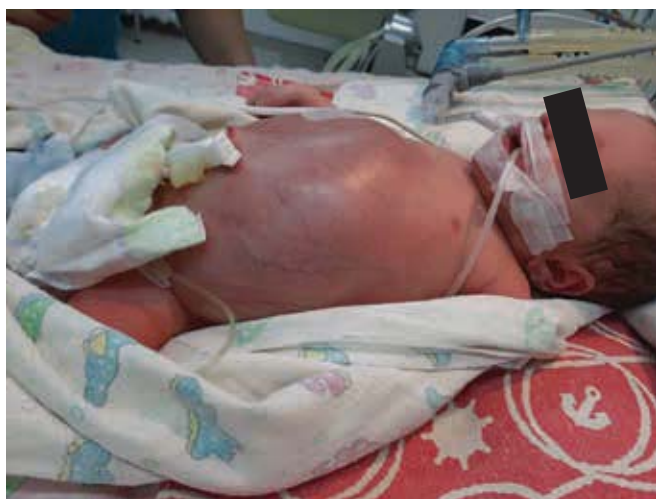
Рис. 3. Кіста правого яєчника з неоднорідним вмістом (стрілка)



А



Б

Рис. 4. (А) Вигляд недоношеної новонародженої дитини (термін гестації – 31 тиждень) з кістою яєчника: значно здутий живіт із виразною судинною сіткою. (Б) Гігантська кіста (11,6x8,5 см) лівого яєчника

Потенційними ускладненнями кіст яєчника, діагностованих пренатально, можуть бути переверт із можливою самоампутацією придатків, розрив кісти, кровотеча в кісту та компресія органів черевної порожнини [7]. Серед наших пацієнтів, яких оперували в перші дні після народження, у 2 (13,3%) була самоампутація придатків, в 1 (6,7%) дитини – заворот на 360° придатків матки з кістою, а ще в 1 (6,7%) дитини – ознаки компартмент-синдрому з розвитком кишкової непрохідності (рис. 4).

З метою попередження таких ускладнень слід проводити фетальну пункцію кіст під УЗГ-контролем [5,12]. Проте таке антенатальне втручання може спровокувати розрив навколоплідних оболонок і передчасні пологи [9,13], тому в нашому дослідженні його не використовували.

Середня вага дітей, яких оперували відкрито, становила $3165,2 \pm 138,5$ г, а тих, кого оперували лапароскопічно, – $3860,0 \pm 64,5$ г ($p=0,036$).

Показаннями до відкритого втручання були значні розміри кісти (понад 6 см), що поєднувалися зі значним збільшенням живота (рис. 4) і унеможлилювали повноцінну візуалізацію органів черевної порожнини при лапароскопії, що узгоджується з даними літератури [4,17].

Вибір доступу при відкритих втручаннях також залежав від розміру кісти: нижньо-середина лапаротомія – при розмірах кісти понад 6 см і сумнівах щодо походження кістозного утворення; а за Пфаненштилем – при кістах розміром 5–6 см (за даними УЗГ).

При відкритих втручаннях середні значення найбільшого розміру кісти становили $6,52 \pm 0,34$ см, а при лапароскопії – $4,87 \pm 0,71$ см ($p=0,036$). Слід за-

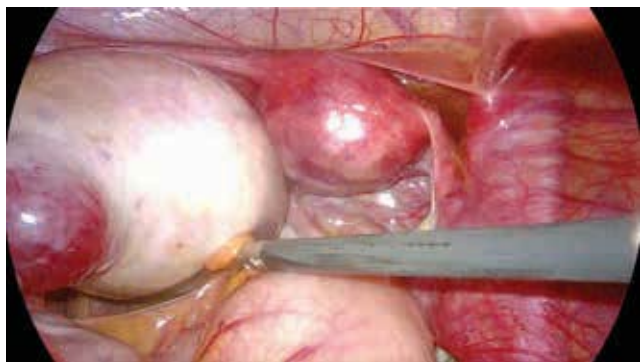


Рис. 5. Лапароскопія. Цистаденома із серозно-геморагічним вмістом в одномісячній дитини

значити, що розміри кісти чітко корелювали з виникненням завороту ($R=0,84977$, $p=0,00006$) і самоампутацією придатків ($R=0,74429$, $p=0,00146$), що також відмічають й інші дослідники [2,3].

При відкритих втручаннях у 3 (20,0%) пацієнтів виявлено самоампутацію придатків, як наслідок внутрішньоутробного перекруту, у 3 (20,0%) – перекрут кісти разом із придатками, а ще 3 (20,0%) проведено резекцію кісти зі збереженням тканини яєчника. Слід зазначити, що резекцію кісти проведено немовлятам, госпіталізованим у плановому порядку.

При лапароскопічних втручаннях 3 (20,0%) немовлятам видалено кісти з придатками матки, оскільки при візуальному огляді не виявлено здорової тканини яєчника, в 1 (6,7%) дитини виявлено заворот кісти разом із придатками, ще в 1 (6,7%) дитини – самоампутацію придатків. При значних розмірах кісти проведено її пункцію для евакуації вмісту, що дало змогу видалити кісту через лапароскопічний порт.

В 1 (6,7%) дитини при лапароскопії виявлено утвор яєчника із серозно-геморагічним вмістом (рис. 5) і прийнято рішення перейти на відкрите втручання для видалення цього утвору. За результатами гістологічного дослідження діагностовано цистаденому яєчника, хоча вважається, що пухлини яєчника не притаманні немовлятам [11].

Отже, за результатами хірургічних втручань у 4 (26,7%) дітей виявлено перекрут придатків матки із самоампутацією, а ще у 4 (26,7%) – перекрут придатків. На відміну від пацієнтів більш старшого віку, у яких у разі виявлення перекруту вдається зберегти придатки [6,24], у новонароджених придатки видалено у зв'язку з нежиттєздатністю, що підтверджено гістологічним дослідженням.

Після лапаротомії померла 1 (6,7%) глибоко недоношена дитина (термін гестації – 31 тиждень), яку оперували відразу після народження з гігантською (розмірами 11,6×8,5 см) кістою лівого яєчника, що зумовлювала компартмент-синдром і розвиток вто-

ринної гіпоплазії легень. Безпосередньою причиною смерті стали внутрішньошлуночкові крововиливи.

Висновки

У разі антенатального виявлення кісти яєчника необхідний динамічний УСГ-контроль, що має на меті моніторинг динаміки розмірів кісти.

Показаннями до хірургічного втручання в неонатальному періоді є:

- 1) кісти діаметром понад 4 см;
- 2) обґрунтовані підозри на наявність ускладнень (перекрут, самоампутація, компресія органів черевної порожнини);
- 3) збільшення розмірів кісти після народження дитини.

Вибір методу хірургічного втручання визначається розмірами та характером кістозного утворення.

Автори заявляють про відсутність конфлікту інтересів.

References/Література

1. Amari F, Beyer DA, Diedrich K, Weichert J. (2013). Fetal intra-abdominal tumors: assessment of spectrum, accuracy of prenatal diagnosis, perinatal outcome and therapy at a tertiary referral center. *Eur J Obstetr Gynecol Reprod Biol.* 167(2): 160–166. doi: 10.1016/j.ejogrb.2012.11.023.
2. Banlı-Cesur I, Tanrıdan-Okcu N, Özçelik Z. (2021). Ovarian masses in children and adolescents: Analysis on 146 patients. *J Gynecol Obstet Hum Reprod.* 50(6): 101901. doi: 10.1016/j.jogoh.2020.101901.
3. Bascietto F, Liberati M, Marrone L et al. (2017). Outcome of fetal ovarian cysts diagnosed on prenatal ultrasound examination: Systematic review and meta-analysis. *Ultrasound Obstet. Gynecol.* 50(1): 20–31. doi: 10.1002/uog.16002.
4. Bucuri C, Miha D, Malutan A et al. (2023). Fetal ovarian cyst – A scoping review of the data from the last 10 years. *Medicina (Kaunas).* 59(2): 186. doi: 10.3390/medicina59020186.
5. Catania VD, Briganti V, Di Giacomo V et al. (2016). Fetal intra-abdominal cysts: accuracy and predictive value of prenatal ultrasound. *J Matern Fetal Neonatal Med.* 29(10): 1691–1699. doi: 10.3109/14767058.2015.1059812.
6. Chaikivska EF, Hyzha LY, Pereyaslov AA. (2022). Treatment of children with adnexal torsion. *Paediatric Surgery (Ukraine).* 4(77): 50–55. [Чайківська ЕФ, Гіжа ЛЮ, Переяслов АА. (2022). Лікування дітей з перекрутом придатків матки. Хірургія дитячого віку. 4(77): 50–55.] doi: 10.15574/PS.2022.70.50.
7. Chen L, Hu Y, Hu C, Wen H. (2020). Prenatal evaluation and postnatal outcomes of fetal ovarian cysts. *Prenat Diagn.* 40(10): 1258–1264. doi: 10.1002/pd.5754.
8. Cheng Y. (2021). Ovarian cysts. *Am J Obstetr Gynecol.* 225(5): B23–B25.
9. Chiarenza SF, Conighi ML, Conforti A et al. (2020). Guidelines of the Italian Society of Videosurgery in Infancy (SIVI) for the minimally invasive treatment of fetal and neonatal ovarian cysts. *Pediatr Med Chir.* 42(1): 10. doi: 10.4081/pmc.2020.242.
10. Dolgin SE. (2000). Ovarian masses in the newborn. *Semin Pediatr Surg.* 9(3): 121–127. doi: 10.1053/spsu.2000.7567.
11. Fiegel HC, Gfroerer S, Theilen T-M et al. (2021). Ovarian lesions and tumors in infants and older children. *Innov Surg Sci.* 6(4): 173–179. doi: 10.1515/iss-2021–0006.

12. Hara T, Mimura K, Endo M et al. (2023). Diagnosis, management and therapy of fetal ovarian cysts detected by prenatal ultrasonography: A report of 36 cases and literature review. *Diagnostics (Basel)*. 11(12): 2224. doi: 10.3390/diagnostics11122224.
13. Heling KS, Chaoui R, Kirchmair F et al. (2002). Fetal ovarian cysts: prenatal diagnosis, management and postnatal outcome. *Ultrasound Obstet Gynecol*. 20(1): 47–50. doi: 10.1046/j.1469-0705.2002.00725.x.
14. Hyett J. (2008). Intra-abdominal masses: prenatal differential diagnosis and management. *Prenat Diagn*. 28(7): 645–655. doi: 10.1002/pd.2028.
15. Jafri SZ, Bree RL, Silver TM, Ouimette M. (1984). Fetal ovarian cysts: sonographic detection and association with hypothyroidism. *Radiology*. 150(3): 809–812. doi: 10.1148/radiology.150.3.6695083.
16. Koike Y, Inoue M, Uchida K et al. (2009). Ovarian autoamputation in a neonate: a case report with literature review. *Pediatr Surg Int*. 25(7): 655–658. doi: 10.1007/s00383-009-2396-9.
17. Kurtmen BT, Divarci E, Ergun O et al. (2022). The role of surgery in antenatal ovarian torsion: Retrospective evaluation of 28 cases and review of the literature. *Pediatr Adolesc Gynecol*. 35(1): 18–22. doi: 10.1016/j.jpags.2021.08.007.
18. Lewis S, Walker J, McHoney M. (2020). Antenatally detected abdominal cyst: Does cyst size and nature determine postnatal symptoms and outcome? *Early Hum Dev*. 147: 105102. doi: 10.1016/j.earlhumdev.2020.105102.
19. Llorens Salvador R, Sangüesa Nebot C, Pacheco Usmayo A et al. (2017). Neonatal ovarian cysts: ultrasound assessment and differential diagnosis. *Radiologia*. 59(1): 31–39. doi: 10.1016/j.rx.2016.10.004.
20. Nussbaum AR, Sanders RC, Hartman DS et al. (1988). Neonatal ovarian cysts: sonographic-pathologic correlation. *Radiol*. 168(3): 817–821. doi: 10.1148/radiology.168.3.3043551.
21. Ozcan HN, Balci S, Ekin S et al. (2015). Imaging findings of fetal-neonatal ovarian cysts complicated with ovarian torsion and autoamputation. *AJR Am J Roentgenol*. 205(1): 185–189. doi: 10.2214/AJR.14.13426.
22. Ozyuncu O, Canpolat FE, Ciftci AO et al. (2010). Perinatal outcomes of fetal abdominal cysts and comparison of prenatal and postnatal diagnoses. *Fetal Diagn Therapy*. 28(3): 153–159. doi: 10.1159/000318191.
23. Papis JC, Billmire DF, Rescorla FJ et al. (2014). Management of neonatal ovarian cysts and its effect on ovarian preservation. *J Pediatr Surg*. 49(6): 990–993. doi: 10.1016/j.jpedsurg.2014.01.040.
24. Tielli A, Scala A, Alison M et al. (2022). Ovarian torsion: diagnosis, surgery, and fertility preservation in the pediatric population. *Eur J Pediatr*. 181(4): 1405–1411. doi: 10.1007/s00431-021-04352-0.
25. Trinh TW, Kennedy AM. (2015). Fetal ovarian cysts: review of imaging spectrum, differential diagnosis, management, and outcome. *Radiographics*. 35(2): 621–635. doi: 10.1148/rg.352140073.
26. Tyraskis A, Bakalis S, David AL et al. (2017). A systematic review and meta-analysis on fetal ovarian cysts: impact of size, appearance and prenatal aspiration. *Prenat Diagn*. 37(10): 951–958. doi: 10.1002/pd.5143.

Відомості про авторів:

Чайківська Еліна Флавіанівна – д.мед.н., доц. каф. акушерства, гінекології та перинатології ФПДО Львівського НМУ імені Д. Галицького, заст. директора Лікарні Святої Анни 1 ТМО м. Львова. Адреса: м. Львів, вул. Миколайчука, 9. <https://orcid.org/0000-0002-9150-1497>.

Гижа Лілія Юрійівна – к.мед.н., асистент каф. дитячої хірургії Львівського НМУ імені Д. Галицького. Адреса: м. Львів, вул. Лисенка, 31. <https://orcid.org/0000-0003-1916-9108>.

Переяслов Андрій Анатолійович – д.мед.н., проф., проф. каф. дитячої хірургії Львівського НМУ імені Д. Галицького, консультант КНП ЛОР «Львівська обласна дитяча клінічна лікарня «ОХМАТДИТ». Адреса: м. Львів, вул. Лисенка, 31. <https://orcid.org/0000-0002-1225-0299>.

Никифорок Олеся Мирославівна – к.мед.н, асистент каф. дитячої хірургії Львівського НМУ імені Д. Галицького; лікар-ультрасонографіст КНП ЛОР «Львівська обласна дитяча клінічна лікарня «ОХМАТДИТ». Адреса: м. Львів, вул. Лисенка, 31. <https://orcid.org/0000-0003-2967-5653>.

Борисова Лідія Олегівна – заст. директора по материнству і дитинству 1 ТМО м. Львова. Адреса: м. Львів, вул. Миколайчука, 9. <https://orcid.org/0009-0004-5873-1372>.

Марченко Надія Еліферіївна – к.мед.н., доц. каф. акушерства, гінекології та перинатології ФПДО Львівського НМУ імені Д. Галицького. Адреса: м. Львів, вул. Лисенка, 31. <https://orcid.org/0000-0001-7790-4313>.

Стаття надійшла до редакції 19.09.2023 р., прийнята до друку 11.12.2023 р.